10. ULUSAL
ÇOCUK SOLUNUM YOLU HASTALIKLARI VE KİSTİK FİBROZİS KONGRESİ

2-4 HAZİRAN 2022 • THE ANKARA HOTEL

BİLDİRİ KİTABI

Organizasyon Sekreteryası

MOTTO
www.motto.tc

0232 446 06 10
info@motto.tc

www.cocuksolunum2022.org

İÇİNDEKİLER;

Sayfa

Davet	3
Kurullar	4
Ana Konular	5
Bilimsel Program	6 - 9
Konuşmacı Metinleri	10 - 39
Poster Bildiriler	40 - 70
Sözel Bildiriler	71 - 122

Sayın meslektaşlarımız,

Çocuk Solunum Yolu Hastalıkları ve Kistik Fibrozis Derneğinin 10. Ulusal Çocuk Solunum Yolu Hastalıkları ve Kistik Fibrozis Kongresini 2-4 Haziran 2022 tarihleri arasında, Ankara’da, The Ankara Oteli'nde gerçekleştireceğiz.

Kongremizde çocuklarda solunum yolu hastalıkları konferans, panel, uydu sempozyumları, kurslar, sözlü ve poster sunumları ile interaktif olarak tartışılacaktır. İçinde bulunduğumuz pandemi döneminde bilimsel ilerlemeyi kaçırmamak ana hedefimizdir. Bu amaçla titizlikle seçilmiş güncel kongre konuları, konunun uzmanı olan ülkemizden ve yurtdışından deneyimli konuşmacılar yanı sıra, ülkemiz tıbbı ve biliminin geleceği olan, bu yolda beraber yürüdüğümüz gençlerimiz tarafından sunulacak ve tartışılacaktır.

Zengin ve güncel bilimsel programla bilgilerimizi güncelleyen kongrelerimizin dostluklarımızın pekiştirilmesi ve hoşça vakit geçirme fırsatı da vermesini hedefliyoruz. COVID-19 pandemisinde uzun süre ayrı kaldıktan sonra yüz yüze kongremizin hepimizi mutlu edeceğini umuyoruz.

Çocuk Göğüs Hastalıkları, Çocuk Alerji, Enfeksiyon Hastalıkları ve Çocuk Sağlığı ve Hastalıkları başta olmak üzere Çocuk Göğüs Hastalıkları alanına gönül veren herkesi kongremizde görmek bizleri mutlu edecektir. Başkentimizde bilim ve dostlukla buluşmak umuduyla…

Saygı ve sevgilerimizle…

KONGRE BAŞKANI Prof. Dr. Ayşe Tana ASLAN
ÇOCUK SOLUNUM YOLU HASTALIKLARI VE KİSTİK FİBROZİS DERNEĞİ BAŞKANI Prof. Dr. Uğur ÖZÇELİK
KONGRE SEKRETERİ Doç. Dr Tuğba ŞİŞMANLAR EYÜBOĞLU

KONGRE BAŞKANI

Prof. Dr. Ayşe Tana ASLAN

KONGRE SEKRETERİ

Doç.Dr. Tuğba ŞİŞMANLAR EYÜBOĞLU

DÜZENLEME KURULU

Prof.Dr. Uğur ÖZÇELİK

Prof.Dr. Güzin CİNEL

Doç.Dr. Nagehan EMİRALİOĞLU

Uzm. Dr Tuğba RAMASLI GÜRSOY

Uzm.Dr Gizem ÖZCAN

Kurs Ana Başlıklar

Klinisyen için Toraks Radyolojisi

Solunum Yolu Enfeksiyonları

Kongre Ana Başlıklar

Kistik Fibroziste Son Yenilikler

Kronik Akciğer Hastalıklarında Multidisipliner Yaklaşım

Konjenital Hava Yolu Malformasyonları

Hematopoetik Kök Hücre Nakli ve Akciğer

Otoinflamatuar Hastalıklar ve Akciğer

Pulmoner Emboliye Yaklaşım

Çocuklarda COVID 19 ve Sekelleri

Uykuda Solunum Bozuklukları

Akciğer Tüberkülozu

Çocukluk Çağı Astımı

Toraks Deformiteleri

10. ULUSAL ÇOCUK SOLUNUM YOLU HASTALIKLARI VE KİSTİK FİBROZİS KONGRESİ

2-4 HAZİRAN 2022
THE ANKARA HOTEL

BİLİMSEL PROGRAM

1. GÜN KURS OTURUMLARI (02.06.2022)

SOLUNUM YOLU ENFEKSİYONLARI
Kurs Başkanları: **Haluk Çokuğraş, Ebru Yalçın**

9:00-9.30	Larenjit ve krup tablosu ile gelen çocuğa nasıl yaklaşalım? ***Erdem Başaran***
9:30-10:00	Bronşiyolitte güncel rehberlerin önerileri ***İlbilge Karagöl***
10:00-10:30	Çocukluk çağı pnömonileri (Viral mi, bakteriyel mi, atipik mi?) ***Nilay Baş İkizoğlu***
10:30-11:00	**Kahve Arası**
11:00-11:30	Güncel rehberler eşliğinde pnömoni tedavisi ***Gökçen Kartal Öztürk***
11:30-12:00	Pnömoni komplikasyonları ***Gökçen Dilşa Tuğcu***
12:00-12:30	Tekrarlayan akciğer enfeksiyonu olan çocukta neler düşünelim, nasıl yaklaşalım? ***Tuğba Ramaslı Gürsoy***
12:30-13:00	Alt solunum yolu enfeksiyonlarında yüksek akımlı oksijen ve non-invaziv ventilasyon uygulamaları ***Emine Atağ***
13:00-13:50	**Öğle Yemeği**

TORAKS RADYOLOJİSİ
Kurs Başkanları: **Mithat Haliloğlu, Suat Fitoz**

13:50-14:30	Olgu örnekleri ile akciğer grafisi değerlendirmesi ***Betül Derinkuyu***
14:30-15:10	Olgu örnekleri ile Toraks BT değerlendirmesi ***Berna Oğuz***
15:10-15:30	**Kahve Arası**
15:30-16:00	Toraks MR ve diğer radyolojik yöntemlerin akciğer görüntülemesinde yeri ***Suat Fitoz***
16:00-16:30	Çocuk göğüs hastalıkları pratiğinde Toraks USG ***Mina Hızal***
16:30-17:30	Toraks USG pratik uygulamaları
17:30	Açılış İstiklal Marşı - Saygı duruşu ***Prof.Dr. Ayşe Tana ASLAN*** Kongre Başkanı ***Prof.Dr. Uğur ÖZÇELİK*** Dernek Başkanı ***Orkun ADALILAR*** Galapagos Ateşten Doğan Topraklar: Hiç bir kıtaya ait

olmayan, magmanın ateşinden doğup evrim teorisinin laboratuvarı haline gelen Galapagos Takım Adaları'na bir keşif gezi notları ve fotoğraf gösterisi.

2. GÜN KONGRE OTURUMLARI (03.06.2022)

	SALON A	SALON B
09:00-10:40	**Kistik fibrozis** Oturum Başkanları: **Elif Dağlı, Remziye Tanaç**	**Pulmoner emboli** Oturum Başkanları: **Namık Yaşar Özbek, Dost Zeyrek**
09:00-09:20	Hangi hasta kistik fibrozis? Konuşmacı: ***Ebru Yalçın***	Risk faktörleri ve klinik bulgular Konuşmacı: ***Özge Yılmaz***
09:20-09:40	İdeal kistik fibrozis hasta izlemi nasıl olmalı? Konuşmacı: ***Yasemin Gökdemir***	Tanı yöntemleri Konuşmacı: ***Figen Gülen***
09:40-10:00	Rehberler eşliğinde akut pulmoner alevlenme tedavileri Konuşmacı: ***Deniz Doğru Ersöz***	Tedavi Konuşmacı: ***Namık Yaşar Özbek***
10:00-10:20	Gerçek yaşam verileri ile kistik fibroziste modülatör tedavilerKonuşmacı: ***Uğur Özçelik*** Tartışma	Olgu Sunumu Konuşmacı: ***Melih Hangül***
10:20-10:40		Tartışma
10:40-11:00	**Kahve Arası**	
11:00-12:00	Sözlü Bildiri Oturumları ***Demet Can, Velat Şen***	Sözlü Bildiri Oturumları ***Özge Yılmaz, Mina Hızal***
12:00-13:30	**Öğle Yemeği**	
13:30-15:00	**Difüz alveolar hemoraji** Oturum Başkanları: **Ali Baki, Güzin Cinel**	**Akciğer tüberkülozu** Oturum Başkanları: **Uğur Özçelik, Nazan Çobanoğlu**
13:30-14:00	Difüz alveolar hemorajiye tanısal yaklaşım Konuşmacı: ***Güzin Cinel***	Tüberküloz tanısında yenilikler Konuşmacı: ***Ben Marais***
14:00-14:30	Difüz alveolar hemorajide tedavi yaklaşımı Konuşmacı: ***Zeynep Seda Uyan***	Tüberküloz tedavisinde yenilikler Konuşmacı: ***Saniye Girit***
14:30-14:45	Olgu Sunumu Konuşmacı: ***Gizem Özcan***	14:30-15:00 Tüberküloz tedavisi sırasında karşılaşılan zorluklar Konuşmacı: ***Erkan Çakır***
14:45-15:00	Olgu Sunumu Konuşmacı: ***Dilber Ademhan Tural***	
15:00-15:30	**Kahve Arası**	

15:30-17:00	**Olgular eşliğinde konjenital akciğer anomalileri: Nasıl tanıyalım? Nasıl tedavi edelim?** Oturum Başkanları: **Ayten Pamukçu, Mehmet Köse**	**Toraks deformiteleri** Oturum Başkanları: **Muharrem Yazıcı, Erkan Çakır**
15:30-15:55	Pulmoner havayolu malformasyonları Konuşmacı: ***Demet Can***	15:30- 16:00 Toraks deformitelerinin solunumsal önemi Konuşmacı: ***Emine Atağ***
15:55-16:20	Pulmoner sekestrasyon Konuşmacı: ***Ali Özdemir***	16:00-16:30 Skolyozda cerrahi yaklaşım Konuşmacı: ***Muharrem Yazıcı***
16:20-16:40	Konjenital lober amfizem Konuşmacı: ***Arif Kut***	16:30-17:00 Pektus deformitelerinde cerrahi ve cerrahi dışı yaklaşımlar Konuşmacı: ***Ali Çelik***
16:40-17:00	Konjenital hava yolu anomalilerinde girişimsel bronkoskopik yaklaşımlar Konuşmacı: ***Mehmet Köse***	
17:00-18:30	**UKKS Toplantısı**	

3. GÜN KONGRE OTURUMLARI (04.06.2022)

	SALON A	SALON B
08:30-10:00	**Hematopoetik kök hücre ve solid organ naklinde akciğer** Oturum Başkanları: **Esen Demir, Anıl Tapısız**	**Akciğer hastalıklarında yeni ufuklar** Oturum Başkanları: **Erkan Çakır, Özge Yılmaz**
08:30-09:00	Nakil öncesi ve sonrası değerlendirme ve izlem Konuşmacı: ***Deniz Doğru Ersöz***	Postenfeksiyöz Bronşiyolitis Obliterans Konuşmacı: ***Tuğba Şişmanlar Eyüboğlu***
09:00-09:30	Nakil sonrası gelişen enfeksiyöz pulmoner komplikasyonlara yaklaşım Konuşmacı: ***Anıl Tapısız***	Bronkopulmoner displazi Konuşmacı: ***Nevin Uzuner***
09:30-10:00	Nakil sonrası gelişen enfeksiyon dışı pulmoner komplikasyonlara yaklaşım Konuşmacı:***Nazan Çobanoğlu***	Akciğer hastalıkları ve epitel bariyeri ilişkisi Konuşmacı: ***Hasan Yüksel***
10:00-10:30	**Kahve Arası**	
10:30-12:00	**Nadir akciğer hastalıkları ve pulmoner hipertansiyonda güncel gelişmeler** Oturum Başkanları: **Ayşe Tana Aslan, Nagehan Emiralioğlu**	**Çocuk göğüs hastalıklarında ilginç olgular** Oturum Başkanları: **Hasan Yüksel ,Yasemin Gökdemir**
10:30-11:00	Primer siliyer diskinezide tanı ve tedavide gelişmeler Konuşmacı: ***Jane Lucas***	10:30-10:50 Olgu 1: ***Aykut Eşki*** 10.50-11:10 Olgu 2: ***Pınar Ergenekon***
11:00-11:30	Çocukluk çağı interstisyel akciğer hastalıklarında tanı ve tedavideki gelişmeler Konuşmacı: ***Nadia Nathan***	11:10-11:30 Olgu 3: ***Beste Özsezen*** 11:30-11:50 Olgu 4:

11:30-12:00	Pulmoner hipertansiyon tedavisinde yenilikler Konuşmacı: ***Serdar Kula***	***Ayşen Başaran*** 11:50-12:00 Genel tartışma
12:00-13:30	**Öğle Yemeği**	
12:45-13:30	Sözel Bildiri Oturumu ***Saniye Girit, Ayşe Ayzıt Kılınç***	Sözel Bildiri Oturumu ***Arif Kut, Ali Özdemir***
12:45-13:30	Poster Bildiri Oturumu ***Güzin Cinel, Emine Atağ*** (Poster Alanı)	Poster Bildiri Oturumu ***Nagehan Emiralioğlu, Tuğba Şişmanlar Eyüboğlu*** (Poster Alanı)
13:30-15:00	**Otoinflamatuar hastalıklar ve immün yetmezliklerde akciğer** Oturum Başkanları: **Sevgi Pekcan, Tuğba Şişmanlar Eyüboğlu**	**Astım** Oturum Başkanları: **Bülent Şekerel, Nihat Sapan**
13:30-14:00	Otoinflamatuar hastalıklarda akciğer tutulumu ve tedavi Konuşmacı: ***Nagehan Emiralioğlu***	13:30-14:00 Güncel rehberler eşliğinde çocuklarda astım tanı ve tedavisi Konuşmacı: ***Arzu Bakırtaş***
14:00-14:15	Olgu Sunumu Konuşmacı: ***Sanem Eryılmaz***	14:00-14:30 Zor astım yönetimi Konuşmacı: ***Özlem Keskin***
14:15-14:45	İmmün yetmezliklerde akciğer bulgularına yaklaşım Konuşmacı: ***Sevgi Pekcan***	14:30-15:00Çocuklarda astımı taklit eden durumlar Konuşmacı: ***Fazilet Karakoç***
14:45-15:00	Olgu Sunumu Konuşmacı: ***Hakan Yazan***	
15:00-15:30	**Kahve Arası**	
15:30-17:00	**COVID-19 ve çocuklar** Oturum Başkanları: **Haluk Çokuğraş, Hasan Tezer**	**Çocuklarda obstrüktif uyku apne sendromu** Oturum Başkanları: **Ayşe Tana Aslan, Refika Ersu**
15:30-16:00	Çocuklarda COVID-19 pnömonileri Konuşmacı: ***Velat Şen***	Hangi çocuklarda obstrüktif uyku apne sendromundan şüphelenelim? Konuşmacı: ***Ela Erdem Eralp***
16:00-16:30	Çocuklarda COVID-19 uzun dönem etkileri Konuşmacı: ***Ayşe Ayzıt Kılınç***	Obstrüktif uyku apne sendromu tanısında kullanılan yöntemler Konuşmacı: ***Ayşe Tana Aslan***
16:30-17:00	COVID-19 aşıları ve çocuklardaki uygulamaları Konuşmacı: ***Hasan Tezer***	Obstrüktif uyku apne sendromunda tedavi yaklaşımları Konuşmacı: ***Refika Ersu***
17:00	KAPANIŞ	

KONUŞMACI METİNLERİ

Pulmoner Sekestrasyon

Dr. Ali Özdemir
Sağlık Bilimleri Üniversitesi
Çocuk Göğüs Hastalıkları Bölümü
Mersin Şehir Eğitim ve Araştırma Hastanesi

Pulmoner sekestrasyon konjenital kistik adenomatoid malformasyondan sonra en sık konjenital akciğer displazisine neden olan durumdur. Tüm konjenital akciğer malformasyonlarının %0.15-%6.40'ını oluşturur. İlk kez 1777 yılında Huber tarafından tanımlanmıştır. Primitiv trakeobronşial sistem ventral divertikülumden 3. haftada oluşur, akciğer lobları ise 5-8. haftalar arasında belirir. Pulmoner sekestrasyonun oluşum zamanı 4-8. haftalar arasında olması yüksek ihtimaldir. Oluşan akciğer dokusunun normal trakeobronşial sistem ile bağlantısı yoktur. Arteryel kanlanmasını sistemik dolaşımdan (aorta) alır, venöz drenajı ise pulmoner venler veya sistemik dolaşıma olur.

Pulmoner sekestrasyon normal akciğer dokusundaki komşu visseral plevral varlığına göre 2 şekilde gözlenir: 1. İntralober, 2. Ekstralober. Sekestrasyon plevra oluşumundan önce gelişirse normal akciğerle yan yana oluşur; intralober yerleşimlidir. Sekestrasyon plevra oluşumundan sonra gelişirse akciğer dışında alanda kendi plevrası ile oluşur; ekstralober yerleşimlidir. Nadiren her 2 formda hastalarda bulunabilir.

İntralober sekestrasyonda cinsiyet farkı yoktur. Yüzde 55 sol alt lober yerleşim gösterir. Arteryel beslenmesi sıklıkla torakal aortadan, venöz drenajı ise pulmoner vene olmaktadır. İlk yaşlarda genellikle asemptomatiktir. Tekrarlayan akciğer enfeksiyonu en sık rastlanan şikayettir. Nadiren pnömotoraks, hemoptizi, hemotoraks, konjestif kalp yetmezliği hastalarda gözlenir.

Ekstralober sekestrasyon ise erkeklerde daha sık (3-4/1) görülür. Yüzde 65 sol akciğer alt lober yerleşimlidir. Arteryel beslenmesi torakal/abdominal aorta, venöz drenaji ise sistemik venlere olur. Genellikle yaşamın ilk yıllarında belirtileri başlar. Antenatal fetal hidrops, solunum sıkıntısı**,** beslenme güçlüğü**,** konjestif kalp yetmezliği şeklinde bulgular ile ortaya çıkabilir. Ek konjenital anomaliler hastalarda gözlenebilir. En sık konjenital diyafragma hernisi ile birliktedir. Diğer patolojiler arasında akciğer hipoplazisi, konjenital kistik adenomatoid malformasyon, bronkojenik kist sayılabilir.

Pulmoner sekestrasyonun tanısı radyolojik tetkikler ile olmaktadır. Bunlar arasında standart akciğer grafisi ile lezyon belirlenebilir. Ancak tanı ultrason ve renkli dopler ultrason, kontrastlı bilgisayarlı tomografi ve manyetik rezonans ile konulmaktadır.

Hastalığın tedavisinde cerrahi eksizyon sıklıkla başvurulan yöntemdir. Ayrıca embolizasyon ile de literatürde başarılı sonuçlar bildirilmiştir. Asemptomatik hastalarda konservatif izlem yapılabilmektedir.

Güncel Rehberlere Göre Çocuklarda Astım Tanı ve Tedavisi

Prof. Dr. Arzu Bakırtaş
Gazi Üniversitesi Tıp Fakültesi Çocuk Allerji Bilim Dalı

Çocuklarda astım tanısı okul öncesi (≤5 yaş) yaş grubunda astımla uyumlu öykü, astım gelişim risk faktörlerinin varlığı ve 2-3 ay süreli astım tedavisine yanıt sonrası konulabilir (1,2). Okul çocukları (6-11 yaş) ve adolesanlarda (≥12 yaş) ise astım tanısı erişkin yaş grubundan farklı değildir. Bu yaş gruplarında tanı için astımla uyumlu öykü yanında bronş obstrüksiyonu ve abartılı değişkenliğin gösterilmesi gerekir (1,2). Ayrıca her yaş grubunda astım tanısı için benzer yakınmalara neden olabilecek hastalık ve durumların dışlanması gerekir. Güncel rehberlerde tanıda değişen tek nokta bronş obstrüksiyonu tanımıdır (3). Buna gore zorlu ekspiryumun 1. saniyesinde çıkarılan havanın hacmi (FEV_1) düşük iken FEV_1/FVC'nin normalin alt sınınrının altında kalması bronş obstrüksiyonu olarak kabul edilmiştir.

Çocuklarda astım tedavisi, astımın kontrol düzeyine ve gelecekte astım alevlenme riski varlığına gore karar verilir (1-3). Astımla yakınmaları seyrek veya az olan olguların bile ağır alevlenmeler yaşama riski nedeniyle kontrol edici olmadan tek başına gerektikçe kısa etkili inhaler bronkodilatör (KEBA) tedavisi önerilmemektedir (1-3). Buna gore güncel rehberlerde tedavide en önemli değişiklik bu kanıda yeterli düzeyde kanıt oluştuğu için adolesan (≥12 yaş) yaş grubunda olmuştur (1-4). Bu grupta tedaviye uyum sorununun önüne de geçebilmek adına iki farklı tedavi seçeneği önerilmiştir. Öncelikle önerilen seçenek olarak yakınmaları haftada 4-5 günden az olan adölesanlarda inhaler düşük doz IKS-formoterolün gerektikçe kullanımı önerilmektedi (3-4). İkinci seçenek ise yakınmaları ayda iki günden az olan olgularda her KEBA gerektiğnde düşük doz inhaler kortikosteroid (IKS) kullanımı; yakınmaları ayda iki günden fazla ama 4-5 günden az olanlarda düzenli düşük doz IKS tedavisidir (3-4). Güncel rehberlerde okul çocuklarında (6-11 yaş) astım tedavisinde değişiklik yine astım yakınmaları seyrek olan (yakınmaları ayda 2 den az) grupta (basamak 1) ve basamak 3-5'te olmuştur. Basamak 1'de gene hafif astımlı olgularda astım alevlenmelerinin önüne geçmek için her inhaler KEBA gerektiğinde düşük doz IKS önerisi ilk seçenek olarak karşımıza çıkmaktadır. Bu basamakta diğer alternatif seçenek ise uyumlu olabilecek olgularda günlük düşük doz IKS'dir. Astım yakınmaları çoğu günde olan veya gece yakınması haftada bir gece olan okul çocuklarına ise basamak 3'den itibaren önerilen ilk seçenek idame tedavisi IKS-formoterolün hem idame her kurtarıcı olarak kullanılmasıdır. IKS-formoterol kombinasyonu idamede 6-11 yaş grubunda basamak 3-5 arası sırasıyla çok düşük, düşük ve orta doz olarak önerilmektedir.

Kaynaklar

1. Astım tanı ve tedavi rehberi 2020 Güncellemesi (chrome-extension://efaidnbmnnnibpcajpcglclefindmkaj/https://www.aid.org.tr/wp-content/uploads/2020/12/astim-rehberi-2020.pdf)
2. Global Strategy for asthma management and prevention (2021 update): (https://ginasthma.org/gina-reports/)
3. Global Strategy for asthma management and prevention (2022 update): (https://ginasthma.org/gina-reports/)
4. Astım Tanı ve Tedavi Rehberi. Astımın Kronik Tedavisi. Basamak Tedavisi 2022 Güncellemesi (chrome-extension://efaidnbmnnnibpcajpcglclefindmkaj/https://www.aid.org.tr/wp-content/uploads/2022/05/Kronik-Tedavide-Basamak-Tedavisi-2021.pdf)

Langerhans Hücreli Histiyositozis

Aykut Eşki
S.B.Ü. Gazi Yaşargil EAH, Çocuk Göğüs Hastalıkları, Diyarbakır

OLGU

Tekrarlayan spontan pnömotoraks nedeniyle başvuran 5 yaş, erkek hasta solunum sıkıntısında artış olması nedeniyle kliniğimize kabul edildi. Hastanın son 2 ay içinde iki kez pnömotoraks hikayesi mevcut. Bir hafta önce sol akciğerde pnömotoraks olması nedeniyle göğüs tüpü takılarak izlendi. Prenatal ve postnatal hikayesi özellik arz etmemekteydi. Aile hikayesinde özellik yoktu. Vücut ağırlığı 13,5 kg (-2,48 SDS) ve boy uzunluğu 107 cm idi (-1,0 SDS). Solunum sistem muayenesinde sol hemitoraksta göğüs tüpü mevcut, sol akciğerde solunum sesleri azalmış, bilateral alt zonlarda ince ral, interkostal retraksiyon ve takipne (45/dakika) mevcuttu. Hastanın başvurusu hemoglobin: 14,2 g/dl, beyaz küre: 13000 /mm^3 ve trombosit sayısı: 627000 /mm^3 idi. Akciğer tomografisinde bilateral çok sayıda ve farklı boyutlarda kistik lezyonlar, interstisyel kalınlaşma ve sol akciğerde pnömotoraks tespit edildi (Şekil 1). Ek tetkiklerinde alfa1 antitripsin düzeyi, immünglobulinler, T lenfosit alt grubu, PPD ve reflü çalışması normal saptandı. Kistik fibrozis açısından bakılan gen analizinde mutasyon görülmedi. Hastanın takibinin 3. gününde cilt altı amfizeminde artış saptanması üzerine çekilen akciğer grafisinde sağ akciğerde pnömotoraks görüldü ve toraks tüpü takılarak drenajı sağlandı. Takibinin 6. gününde sol toraks tüpünde osilasyon görülmeyen hastaya hem tanısal hem de tedavi amaçlı VATS uygulandı. Destek tedavileri devam eden hastanın patoloji raporunda kistik görünümde alveoller ve düzensiz dilate bronşiyoller ile geniş eozinofilik hücreler tespit edildi. İmmün histokimyasal çalışmasında CD1a, S-100 ve CD207 pozitifliği olması üzerine hasta langerhans hücreli histiyositozis (LHH) tanısı konuldu. Multisistemik tutulum açısından iskelet (kemik grafileri normal), endokrin (poliüri ve polidipsi yok) ve hematopoetik (kemik iliği aspirasyonu normal) sistem incelendi. Ek olarak karaciğer, dalak ve lenf nodu tutulumu olmadığı görüldü. Tek sistem tutulumu olan hastaya prednol (40 mg/m^2, PO, 4 hafta sonrasın en az 2 hafta azaltılarak devam edildi) ve vinblastin (6 mg/m^2, IV, haftada 1 kez) başlandı ve 6 hafta boyunca devam edildi. Bu süreç içinde hastada yeni pnömotoraks gelişmedi ve klinik durumunda düzelme olan hastanın göğüs tüpleri çıkarıldı. Hastanın indüksüyon tedavi sonrasında, idame tedavisi prednol (3 haftada 1 kez, 5 gün boyunca, PO), vinblastin (3 haftada 1 kez, IV) ve 6-merkaptopürin (her gün, PO) olarak 12 aya tamamlandı. Hastanın 12. Ayın sonunda çekilen akciğer tomografisinde bilateral kistlerinde kısmen gerileme mevcuttu (Şekil 2). Hastanın 18 aylık izlemi boyunca pnömotoraks görülmedi ve ek oksijen ihtiyacı olmadı.

TARTIŞMA

Langerhans hücreli histiyositozis, mononükleer fagositer hücrelerin doku ve organ infiltrasyonu ve monoklonal proliferasyon ile karakterize bir hastalıktır. Yıllık insidans 4,6 hasta /1 milyon ve en sık görüldüğü medyan yaş 3,5 yıldır (1-4 yıl).[1] İzole akciğer tutulumu daha sık adölesanlarda ve sigara ilişkili olduğu bilinmektedir. Sigaranın bırakılması ile lezyonlarda gerileme görülebilir.[2] Bununla birlikte erken yaşta görülen hastalıkta akciğer tutulumu Multisistemik LHH tutulumunun komponenti olarak yer alır. Riskli organ tutulumu karaciğer, dalak ve hematopoetik sistemi içerir. Bu sistem tutulumlarında tedaviye direnç ve prognoz daha kötü olabilmektedir.[3] En sık ikincil sistem tutulumları arasında iskelet sistemi (%80), cilt (%33), hipofiz bezi (%25), karaciğer, dalak, akciğer ve hematopoetik sistem (%15), lenf sistemi (%5-10) ve santral sinir sistem tutulumudur (%2-4).[4] Tedavisi indüksüyon (6 hafta) ve idame tedavisini (12 aya tamamlanır) içerir. İndüksüyon tedavisinde prednol ve vinblastin kullanılır. İndüksüyon tedavisine yeterli cevap görülmez ise 6 hafta süre ile tekrarlanabilir. İdame tedavisinde ise pulse prednol ve vinblastine ek olarak günlük 6-merkaptopürin tercih

edilmektedir.[5] Sekonder enfeksiyonlar ve akciğer komplikasyonları en sık mortalite nedenleridir.[5]

Referanslar

1- Krooks J, Minkov M, Weatherall AG. Langerhans cell histiocytosis in children: History, classification, pathobiology, clinical manifestations, and prognosis. *J Am Acad Dermatol*. 2018;78(6):1035-1044.

2- Eckstein OS, Nuchtern JG, Mallory GB, et al. Management of severe pulmonary Langerhans cell histiocytosis in children. *Pediatr Pulmonol*. 2020;55(8):2074-2081.

3- Kuroda T, Nishijima E, Maeda K, et al. Clinical Features of Congenital Cystic Lung Diseases: A Report on a Nationwide Multicenter Study in Japan. *Eur J Pediatr Surg*. 2016;26(1):91-95.

4- Haupt R, Minkov M, Astigarraga I, et al. Langerhans cell histiocytosis (LCH): guidelines for diagnosis, clinical work-up, and treatment for patients till the age of 18 years. *Pediatr Blood Cancer*. 2013;60(2):175-184.

5- Halder R, Anantharaman MB, Seth T, Mahapatra M, Saxena R. Pulmonary Langerhans Cell Histiocytosis: A not so Benign Lesion. *J Pediatr Hematol Oncol*. 2019;41(2):e122-e124.

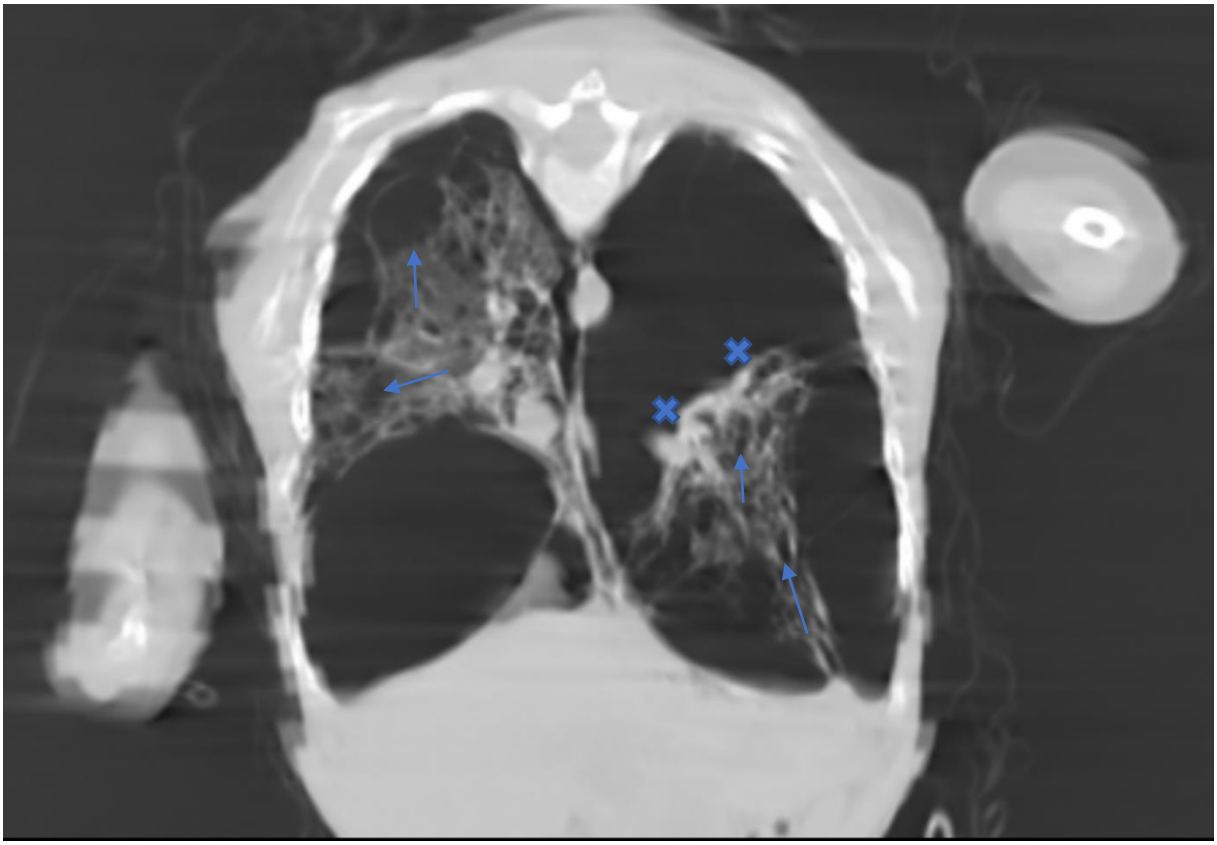

Şekil 1. Başvuru esnasında çekilen akciğer tomografisi
Bilateral akciğerde çok sayıda ve farklı boyutlarda kistik lezyonlar (ok ile gösterilmiştir).
Sol hemitoraksta pnömotoraks hattı (çarpı ile gösterilmiştir)

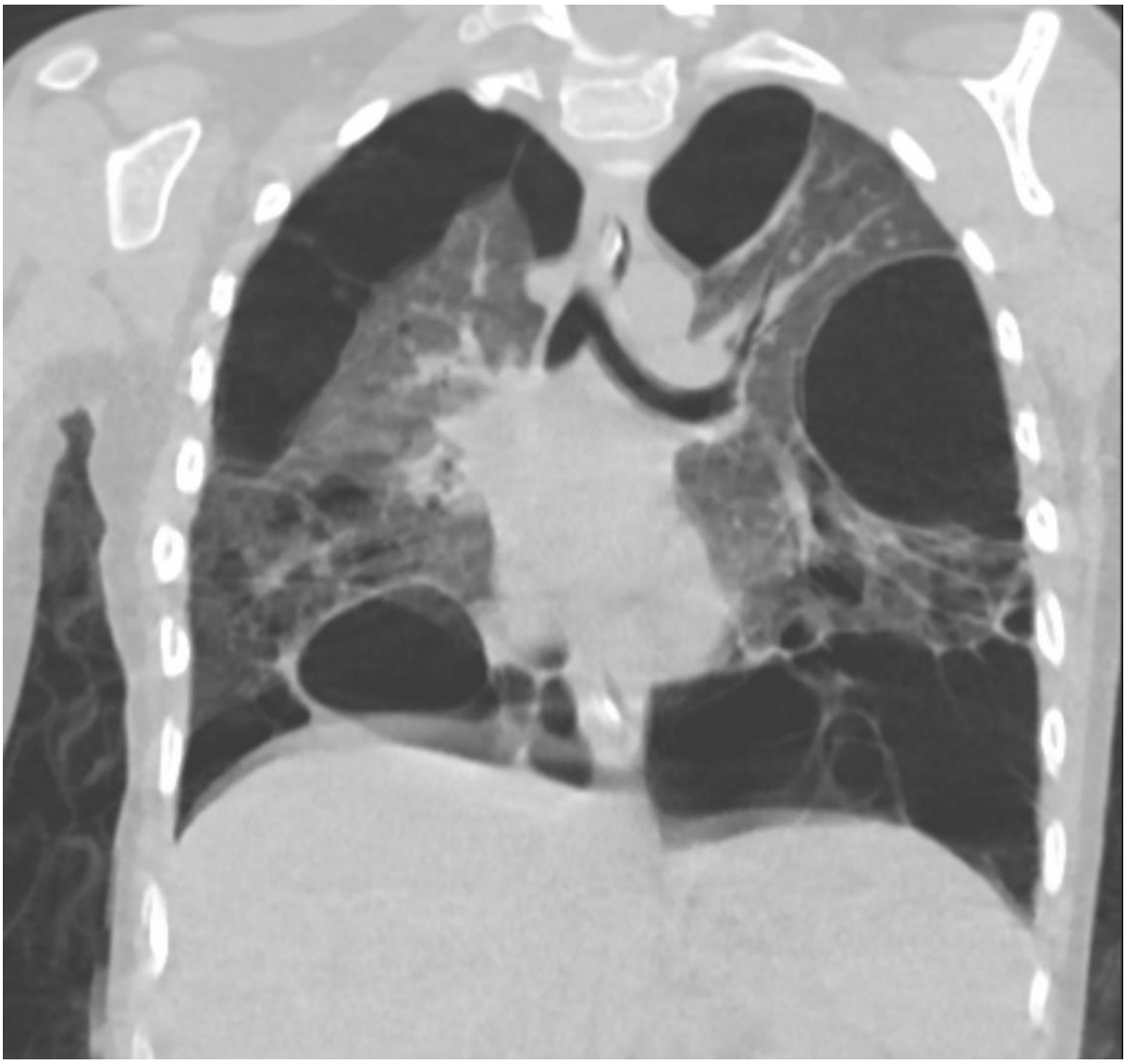

Şekil 2. Tedavi sonrası çekilen akciğer tomografisi

Olgu Sunumu

Uzm. Dr. Ayşen BAŞARAN

SBÜ Antalya Eğitim Araştırma Hastanesi

Daha önce bilinen hastalığı olmayan 17 yaşında erkek olgu, 3 haftadır olan öksürükle tetiklenen pembe-kırmızı renkli balgam çıkarma şikayetiyle başvuran ve eşlik eden ateşi olmayan olguya pnömoni tanısı konulmuş ve oral antibiyotikle ayaktan takip edilmiş. Hemoptizisinin persiste etmesi üzerine çekilen toraks BT sinde sağ akciğer orta ve alt lobda belirgin ve sol akciğer alt lobda daha az belirgin fokal yamalı buzlu cam dansitesinde infiltrasyon alanları saptanmış ve görünüm viral pnomoni, COVİD pnomonisi ile uyumlu olarak değerlendirilmiş. Başvuru sırasında hemoglobin 15.7g/dL, lökosit 10500/mm^3 ANS 6900/mm^3 ALS 2200/mm^3 ve trombosit 243000/mm^3 saptanmış. Pt 14.5 sn, aptt 29.2 sn, D dimer 117, crp 6.2 mg/L, pct 0.02µq/L saptanmış. Olgunun 3 kez gönderilen Covıd PCR ve viral solunum yolu etkenleri negatif saptanmış. 10 gün boyunca favipiravir, seftriakson ve azitro tedavisi verilmiş. İzlem toraks BT anjiosunda; pulmoner arter ve dallarında emboli ile uyumlu dolum defekti saptanmamış, sağ akciğer orta lob lateral segmentte ve sağ akciğer alt lobun tamamında geniş buzlu cam atenüasyon artışı saptanmış ve ön planda alveolar hemoraji ile uyumlu olarak değerlendirilmiş ve radyolojik bulguların progresyon göstermesi üzerine olgu tarafımıza sevk edildi.Hastanın SO2: %98, solunum sayısı 20/dk, sağ akciğer bazalde solunum sesleri azalmıştı. Sigara kullanım öyküsü mevcuttu. Hemogramında Hb 12.3 g/dL,'dü ve eozinofilisi vardı. Paraziter akciğer hastalıkları açısından testleri negatifti Bronkoskopisinde trakea duvarında ve sol alt lob bazal lateral segmentten kaynaklanan aktif kanaması mevcuttu ve kanayan bölgeye serum fizyolojik ile 0.25 mg adrenalin ve 250 mg transamin uygulaması yapıldı ve kanaması durdu. Hastaya 3x600 mg intravenöz transamin tedavisi başlandı. Hemoptizi etyolojisine yönelik yapılan akciğer biyopsisinde damar içi emboluslar, hemosiderin yüklü alveolar makrofaj akümülasyonu ve fokal bir alanda izlenen akut fibrinöz ve organize pnömoni alanı saptandı ve olguya pulmoner tromboemboli tanısı konuldu. Tekrarlanan pulmoner BT anjioda akut tromboemboli saptanmadı. Alt ekstremite dopler USG si ve EKO su normal saptandı. Tromboz tetkiklerinde; faktör 8 düzeyi 215.7 (70-150) yüksek saptandı ve trombofili genlerinden MTHFR A1298C heterozigot mutasyon saptandı. D dimer değerleri izlemde 0.75 mg/L den 2.16 mg/L çıkan ve sırta vuran ciddi göğüs ağrısı şikayeti olan olguya antikoagülan tedavisi başlandı. 6 ay sonunda tedavisi kesilen olgu tarafımızca 12 aydır izlenmekte olup bu süreçte hemoptizisi tekrarlamamıştır.

Diffüz Alveolar Hemoraji

Uzm. Dr. Dilber Ademhan Tural

Çocuk Göğüs Hastalıkları Bilim Dalı, Ankara Şehir Hastanesi

Olgu:

15 yaş, erkek hasta, Afgan, 10 gündür devam eden ateş, öksürük, nefes darlığı, solukluk, halsizlik şikayetleri mevcutmuş. Bu şikayetler ile dış merkezde hastaya oral amokisilin-klavunat, aspirin ve nonsteroid antiinflamatuar tedavileri başlanmış. Hastanın tedavilere yanıt vermemesi, halsizliğin artması nedenleriyle başvurduğu başka bir hastanede hemoglobin değerinin 2gr/dl olarak sonuçlanması ile merkezimize yönlendirilmişti. Prenatal-natal-postnatal öykü de özellik yoktu. Soygeçmiş, anne-baba arasında akrabalık mevcut. Ailede bilinen akciğer hastalığı, TB öyküsü yoktu. Hala da şüpheli romatoid artrit öyküsü vardı. Tıbbi özgeçmiş, 2 yaşına kadar inek sütü allerjisi. Bilinen kronik bir hastalığı ve hastanede yatış öyküsü yoktu. Hastanın ilk fizik muayenesinde; vücut sıcaklığı: 37.5^{0}C, Sp02: %92, boy ve kilosu 50 persentildeyi. Hasta soluk ve düşkün görünümde, takipneik (30/dk), her iki akciğerde yaygın krepitan ralleri mevcuttu. Taşikardisi olan hastanın, 2/6 sistolik üfürümü mevcuttu. Organomegali ve diğer sistemlerde patolojik bulgu saptanmadı. HB: **2.5** g/dL, HTC: 9.6%, MCV:58.6 fL, MCH:15 pg, MCHC: 25.6 g/dL, WBC: 16,290/mm3 PLT: 320,000/mm3 , Retikülosit: %5., Prothrombin zamanı: 16.8 sec, partial thromboplastin zamanı: 17.7 sec, INR: 1.5. Kan biyokimya parametreleri normal sınırlardaydı (Tbil: 1.8, D.bil:0.8). CRP: 22.5 mg/L, TİT: Normal (proteinüri, hematüri yok), COVID PCR: negatif, COVID antikoru:3,06 reaktifti. Kan gazı normal sınırlarda, solunum yolu viral paneli negatif olarak sonuçlandı. Hastanın ilk akciğer grafisinde; her iki akciğerde bazallerde daha belirgin alveolar infiltrasyon izlendi (Figure 1). Bilgisayarlı toraks tomografisinde; her iki akciğer parankiminde yaygın alt loblarda daha belirgin olmak üzere intersitisyel yapılarda belirginleşme, yaygın buzlu cam opasiteleri ve eşlik eden konsolidasyon, birleşme eğilimi gösteren alveolar dolum görünümü mevcuttu (Figure 2). Hastanın diffüz alveolar hemoraji etiyolojine bağlı yapılan değerlendirmesinde gastrik lavaj ARB, TB PCR: negatif. Aerop, mantar kültürlerinde üreme izlenmedi. Gastrik lavaj sitopatolojik değerlendirmesinde Hemosiderin yüklü makrofajlar görüldü. Bronkoskopisinde; trakeadan itibaren her iki ana bronş ve dallarında hemorajik sekresyon izlendi. BAL aerop kültür ünde üreme olmadı, galaktomannan negatif, mantar kültüründe ise *Candida albicans* üremesi tespit edildi. BAL TB ARB, PCR negative, CMV PCR negative sonuçlandı. BAL sitopatolojik incelemesinde; yoğun hemosiderin yüklü makrofajlar görüldü. Serum demiri: **12 g/dL**, Ferritin: **152** ng/mL. Kemik iliği aspirasyonu: Normoselüler, eritroid seride artış. Malignite bulgusu yok olarak değerlendirildi. Hematolojik değerlendirmesi normaldi. PPD: 0 mm, C3-C4 normal, direk ve indirek coombs testleri negative sonuçlandı. ANA, AMA, ASMA, p-ANCA, c-ANCA, Anti nRNP, Anti-Sm, Anti-Ro, Anti SS-A, Anti SS-B, Anti scl-70, Pm-scl, AntiJo-1, Anti dsDNA, Anti-histon, Kollajen EPI, Kollajen ADP, MBP3A, AntiLKM (IFA), Anti GBM antikorları negatifti. Hastanın serbest T4 ve TSH değerleri normal ancak Anti-TG:49,7, Anti TPO: 485 tiroid otoantikorları pozitifti. Bu nedenle yapılan tiroid ultrasonografisinde tiroidit ile uyumlu olarak değerlendirildi. Ekokardiografik değerlendirmesi normal sınırlarda, doku transgultaminaz antikorları IgG/IgA negatif, inek sütü presipitan antikorları negative, EBV VCA IgG ve EBV-EBNA IgG : Pozitif , Anti CMV IgG: Pozitif olarak sonuçlandı. G6PD, Piruvat kinaz normaldi. Spirometri ve DLCO hastanın genel durumunun stabil olmaması ve pandemi koşulları nedeniyle ilk değerlendirme de yapılamadı.

Hasta; klinik, radyolojik, bronksokopik ve detaylı etiyolojik değerlendirmeleri sonucunda; **İdiyopatik Pulmoner Hemosiderosis** (IPH) tanısı aldı. Hastaya 4-6 lt/dk oksijen desteği,

eristrosit süspansiyon desteği verildi. İntravenöz antibiyotik başlandı. Pulse steroid (Metilprednizolon 10-30 mg/kg/gün) tedavisi 3 ardışık gün olarak verildi. Tedavilerin 3. gününde hastanın öksürük, nefes darlığı şikayetleri belirgin derecede geriledi. Oksijen ihtiyacı ortadan kalktı. Akciğer grafisin de belirgin düzelme görüldü (Figure 3). Dinleme bulgusu kayboldu. Hasta aylık pulse steroid ve 2 mg/kg/g prednisolone tedavileri ile taburcu edilidi. Hasta taburculuktan sonra kendisine önerilen oral steroid tedavisini almaması ve pulse steroid tedavsini atlaması nedeniyle taburculuktan 40 gün sonra tarafımıza öksürük, nefes darlığı, halsizlik şikayetleri ile başvurdu. Fizik muaynesinde yaygın krepitan raller, akciğer grafisinde bazallerde daha belirgin bilateral infiltrasyon ve Hb düşüklüğü izlendi. Hastanın pulse steroid tedavisi verildi. Hastanın aylık pulse steroid tedavisi ve kademeli olarak azalttığımız oral prednisolone tedavisi tedavilerine devam edilmektedir. Hasta steroid yan etkileri açısından yakın izlenmekte, D vitamini ve kalsiyum desteği almaya devam etmektedir. İzlemde yapılan spirometrelerinde restiriktif akciğer bozukluğunda gerileme olduğu görüldü.

Tartışma:

İdiyopatik pulmoner hemosideroz (İPH), difüz alveolar kanamanın tek başına ortaya çıktığı ve kanamaya neden olabilecek diğer nedenlere yönelik kapsamlı değerlendirme ile başka bir etiyolojik nedenin saptanamadığı bir durumdur. Pulmoner hemosiderosisin en sık nedeni İPH olsa da, İPH'nin bir dışlama tanısı olması, görülme sıklığı ve gerçek prevalansının bilinmesini etkilemektedir. Geçmişte İPH tanısı almış hastaların büyük çoğunluğunun, bugünkü mevcut tanısal testler ile kanama etiyolojisinin belirlenebileceği ve bu nedenle İPH sıklığının değiştiği düşünülmektedir.

İsveç'te, 1950-1979 yılları arasında toplanan verilerle yapılan bir araştırmada, insidansın bir milyon çocuk başına 0.24 sıklıkta olduğu, Japonya'dan yapılan retrospektif bir çalışmada ise bu sıklığın bir milyon çocuk başına yaklaşık 1.23 olduğu tahmin edilmiştir. Olguların yaklaşık %80'nini çocuklar ve ergenler oluşturmaktadır ve hastalar çoğunlukla hayatın ilk on yılında tanı almaktadır. Çocukluklarda cinsiyet dağılımında farklılık görülmemek ile birlikte, erişkin başlangıçlı İPH, erkeklerde kadınlara göre yaklaşık iki kat daha sık görülmektedir. Ailevi kümelenme gösteren olguların bildirilmesi genetik etkilenmeyi düşündürmekte, ancak hastalığın genetik temeli henüz bilinmemektedir.

Akut dönemde alveoler kanama ve solunum yetmezliğine sebep olurken, kronik süreçte pulmoner fibrozis ile sonuçlanabilir. İPH'nin ortaya çıkmasında kanıtlanmış veriler olmamakla birlikte birden fazla faktörün etkili olduğu düşünülmektedir. Bunlar; genetik yatkınlık, çevresel etkenler, immünolojik ve alerjik faktörlerdir. Günümüze kadar özgün genetik bir neden saptanmamış olsa da kardeşlerde ve aile bireylerinde tanımlanmış olması genetiğin rolünü düşündürmektedir. Down sendromlu bireylerde daha sık tanımlanmıştır. Pasif sigara dumanına maruz kalmak bir çevresel risk faktörü gibi görülmektedir. Bebeklerde bir siyah küf mantarı olan *Stachybotrys chartarum'*un toksinine (satratoksin) maruz kalma ile İPH arasında ilişki olduğu düşünülmektedir. İPH'lı olguların bağışıklık yanıtını baskılayan tedavilerden yarar görmesi, hastalarda oto-antikorların sık saptanması, IgA eksikliği olan bazı olguların tanımlanmış olması, süt proteinlerine karşı antikor varlığı, etiyolojide immünolojik ve alerjik mekanizmaların rol oynadığını düşündürmektedir.

Tekrarlayan alveoler kanama atakları, makrofajları alveollere çekerek eritrositlerin fagosite edilmesine neden olur. Hemoglobin hem ve globülin kısımlarına ayrılır. Globulin kısmı aminoasitlerine katabolize olurken, toksik yapıdaki hem, proinflamatuar sitokinlerin salınmasına, PMN'lerin akciğerlerde toplanmasına neden olur. Hem, hemoksijenazı da uyarır ve hemoksijenaz hemin demir, biluribin ve karbon monoksite ayrışmasını sağlar. Ortaya çıkan

serbest demir, hidroksi radikallerine dönerek, oksidatif hasara neden olur. Fazla demir, hücre içi depo demir olan ferritin moleküllerine dönüşür. Kanama devam ettikçe, alveoler makrofaj içindeki ferritin depoları maksimum kapasitesine ulaşır ve makrofajlarda ferritinden daha çok hemosiderin depolanır. Bağlanamamış serbest demir, alveollerde oksidatif strese yol açarak daha fazla proinflamatuar sitokin salınımına neden olur. Ayrıca lipit peroksidasyonu, hücresel hasar, kronik inflamasyon, alveolar bazal membranın kalınlaşmasına ve sonuç olarak pulmoner fibrozise neden olur.

İPH'de prognoz; tanı zamanı, tedavinin ne kadar erken başlandığı ve eşlik eden komorbiditeler gibi faktörlere bağlıdır. İlk vaka çalışmalarında İPH'de sağkalım ilk semptomların başlangıcından sonra ortalama 2.5 yıl olarak bildirilmişken; steroid ve immünsüpresif tedavilerin kullanıma başlanmasından sonra yapılan çalışmalarda hastaların %86'sında sağkalımın 5 yıl ve üzerinde olduğu gösterilmiştir. Mortalite genellikle şiddetli alveoler kanamayı takiben akut solunum yetmezliği, şiddetli pulmoner fibrozis sonrası kronik solunum yetmezliği ve kor pulmonale gibi komplikasyonlardan kaynaklanmaktadır.

Özetle; İPH'li birçok hasta, başlangıçta birinci basamak sağlık merkezlerine ve çocuk doktorlarına anemi semptomları ile başvurabilir. Özellikle demir takviyesine yanıt vermeyen **demir eksikliği anemisi** ve **solunum semptomu** olan hastalarda tanıdan şüphelenilmelidir. İPH tanı ve tedavisi için; **multidisipliner bir ekibe** ihtiyaç vardır.

Kaynaklar:

1. Hizal M, Eryilmaz Polat S, Ramasli Gursoy T, Ozsezen B, Ademhan Tural D, Karakaya J, Emiralioglu N, Pekcan S, Tana Aslan A, Yalcin E, Dogru D, Ozcelik U, Kiper N. Risk factors for recurrent pulmonary exacerbation in idiopathic pulmonary hemosiderosis. Pediatr Pulmonol 2021;56(5):1060-1068.

2. Erkoçoğlu M, Civelek E, Kocabaş CN. Unusual presentation: Concurrent IgA deficiency and idiopathic pulmonary hemosiderosis. Pediatr Pulmonol 2016;51(10):34-36.

3. Eldem I, Ileri T, Ince E, et al. Idiopathic pulmonary hemosiderosis with allergic asthma diagnosis in a pediatric patient. J Pediatr Hematol Oncol 2015;37:435–437.

4. Kiper N, Gocmen A, Ozcelik U, Dilber E, Anadol D. Long-term clinical course of patients with idiopathic pulmonary hemosiderosis (1979-1994): prolonged survival with low-dose corticosteroid therapy. Pediatr Pulmonol 1999;27(3):180-184.

5. Yang CT, Chiang BL, Wang LC. Aggressive corticosteroid treatment in childhood idiopathic pulmonary hemosiderosis with better outcome. J Formos Med Assoc 2021;120(2):838-846.

6. Zhang Y, Luo F, Wang N, et al. Clinical characteristics and prognosis of idiopathic pulmonary hemosiderosis in pediatric patients. J Int Med Res 2019;47(1):293-302.

7. Saha BK. Idiopathic pulmonary hemosiderosis: a state of the art review. Respir Med 2021;176:106234.

8. Welsh SK, Casey AM, Fishman MP. Pulmonary hemorrhage in infancy: A 10-year single-center experience. Pediatr Pulmonol 2018;53(11):1559-1564.

9. Saha BK, Chong WH, Saha S, Aiman A, Bonnier A. Proposed Pathogenesis of Diffuse Alveolar Hemorrhage in Idiopathic Pulmonary Hemosiderosis. Lung. 2022 Apr;200(2):205-215. doi:10.1007/s00408-022-00523-4.

10. Li YT, Guo YX, Cai LM, et al. Methylprednisolone pulse therapy rescued life-threatening pulmonary hemorrhage due to idiopathic pulmonary hemosiderosis. Am J Emerg Med 2017;35(11):1786.e3-1786.e7

11. Bakalli I, Kota L, Sala D, et al. Idiopathic pulmonary hemosiderosis a diagnostic challenge. Ital J Pediatr 2014;40:35.

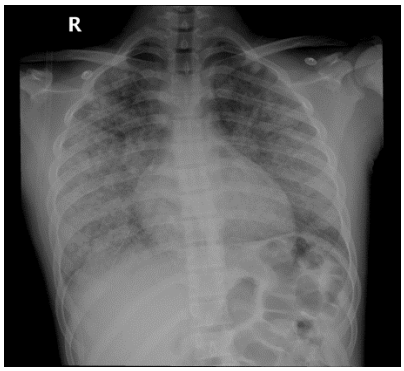

Figure 1.

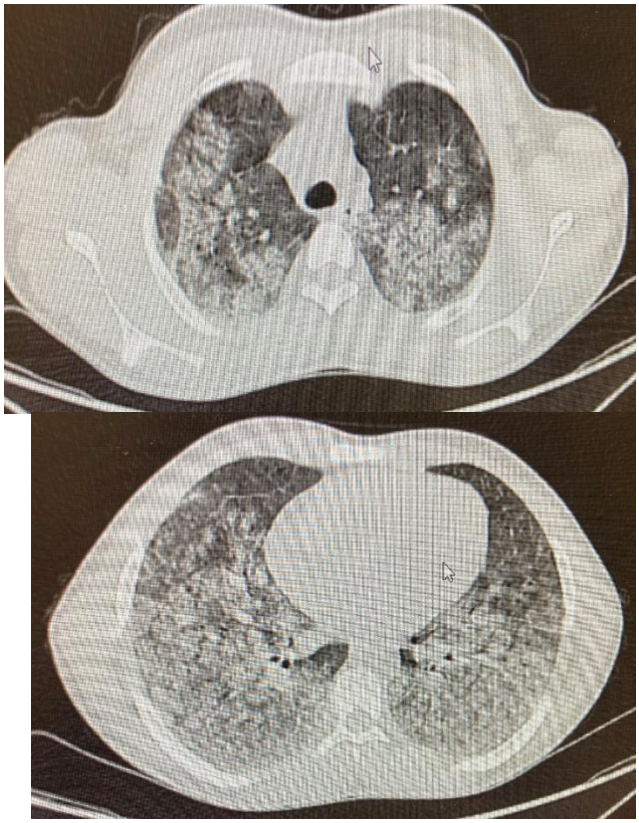

Figure 2.

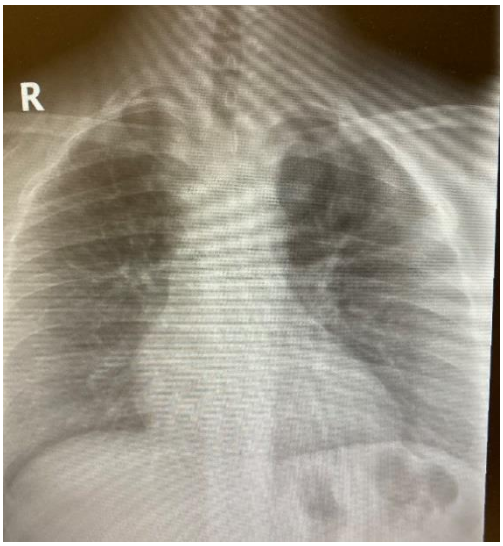

Figure 3.

Larenjit ve Krup Tablosu ile Gelen Çocuğa Nasıl Yaklaşalım?

Dr. Öğr. Üyesi Abdurrahman Erdem BAŞARAN

Akdeniz Üniversitesi Çocuk Göğüs Hastalıkları Bilim Dalı

Larenjit çoğunlukla viral enfeksiyonların dokuları direk enfekte ederek inflamasyona ve sekresyonların aşırı stimülasyonuna neden olduğu, vokal kordlardaki ödemle karakterize klinik tablodur. Ana klinik bulgu ses kısıklığı, boğukluğu veya tam yokluğu ile birlikte sesin perdesindeki veya yapısındaki değişikliktir. Genellikle kendini sınırlandıran 3-7 gün süren bir hastalık olup tedavisi sesi dinlendirme ve iyi hidrasyondur.

Viral krup burun akıntısı, ateş ve faranjiti içeren prodromal üst solunum yolu enfeksiyonu (ÜSYE) semptomlarıyla başlayan, ön planda subglottik bölgenin tutulduğu 6 ay-6 yaş arası çocukları etkileyen inspiratuvar stridor, ses kısıklığı, havlar tarzda öksürük ve ağır vakalarda solunum iş yükünün arttığı klinik sendromdur. En sık etken parainfluenza ve rhinoviruslerdir. Ayrıca enterovirus, respiratuvar sinsityal virüs, influenza ve human bocavirus de etken olarak saptanabilir. İki yaşından küçük acil servise başvuran kruplu olguların %8 inin hastaneye ve <%1 inin yoğun bakım ünitesine yatış gereksinimi olmaktadır.

Viral krupun ayırıcı tanıları arasında spazmodik krup, bakteriyel trakeit, epiglottit, retro/para farengeal abse, yabancı cisim aspirasyonu, subglottik hemanjiom ve herediter anjioödem düşünülmelidir. Spazmodik krup viral krupla benzer klinik bulguların görüldüğü, öncesinde prodromal ÜSYE bulgularının görülmediği tekrarlayan bir tablodur. Epiglottit; supraglottik bölgenin özellikle Haemophilus influenzae type b ye bağlı inflamasyonuyla karakterize sıklıkla okul öncesi dönemde ani başlayan ateş, zorlu solunum, stridor, boğaz ağrısı, ağızdan salya akması ve disfaji ile karakterizedir. Çocuklar genellikle toksik, soluk ve hasta görünümdedirler. Çevre ve aileyle iletişim kuramazlar. Aşılamaya bağlı günümüzde nadir görülmektedir. Bakteriyel trakeit; psödomembranöz krup veya bakteriyel krup olarak da adlandırılır. Viral krupun nadir bir komplikasyonudur. Trakeal mukoza ülsere ve kısmen nekrotik ve sıklıkla yoğun pürülan eksuda ile kaplıdır. Klinik belirtiler başlangıçta viral krupa benzer ancak giderek yükselen ateş, toksisite, artan solunum sıkıntısı ve nebulize epinefrin veya sistemik kortikosteroidlere yanıtsız tablo olarak karşımıza çıkar. Retrofarengeal abse; 6 yaş altında görülen polimikrobiyal enfeksiyondur. Yüksek ateş, boğaz ağrısı, disfaji, boyun ağrısı, boyun hareketlerinde kısıtlık veya tortikolis ile karakterizedir. Peritonsiller abse yüksek ateş, şiddetli boğaz ağrısı ve disfaji ile karakterize baş ve boynun en sık derin boşluk enfeksiyonudur. Muayenede trismus, kötü kokulu nefes, servikal adenopati ve bir tarafa itilmiş ödemli uvula saptanır.

Viral krup şiddetinin belirlenmesinde Westley krup skorlaması kullanılır. Skorlamada stridor, hava girişi, retraksiyonlar, siyanoz ve bilinç düzeyine bakılır. Hafif krup tedavisinde 0.15-0.60 mg/kg deksametazon PO veya 2 mg/nebulize budezonid verildikten sonra 2 saat izlenmeli ve semptomlarda düzelme olursa önerilerle eve taburcu edilmelidir. Semptomlarda kötüleşme olursa orta krup şeklinde tedavi verilmelidir. Ora krupta 3 mL nebülize epinefrin ile 0.15-0.60 mg/kg deksametazon PO/IM veya 2 mg/nebulize budezonid verilmelidir. 4 saat izlem sonrası semptomlarda düzelme varsa ve istirahatte stridor yoksa önerilerle eve taburcu edilebilir. Semptomlar devam ediyor ya da kötüleşiyorsa epinefrin tekrarı ve hastaneye yatış düşünülmelidir. Ağır krupta 3 mL nebülize epinefrin (saatlik tekrarlanabilir) ile 0.15-0.60 mg/kg deksametazon IM/IV verilmelidir. Hastaneye yatırılarak izlenmelidir. Semptomlar devam ederse ya da kötüleşirse yoğun bakım ünitesi yatışı düşünülmelidir.

Pnömoni Komplikasyonları

Dr. Gökçen Dilşa Tuğcu

Ankara Şehir Hastanesi, Çocuk Göğüs Hastalıkları

Daha önce sağlıklı olan çocukta, hastane dışında kazanılmış mikrobiyolojik ajanlara bağlı pnömoniye, pediatrik toplum kaynaklı pnömoni denilmektedir. Toplum kaynaklı pnömoniler (TKP), uygun antibiyoterapi, aşılar ve toplum sağlığında iyileştirmeler sayesinde giderek sıklığı azalmakta iken ; özellikle 5 yaş altı popülasyonda halen en önemli morbidite ve mortalite nedenlerinden biri olarak görülmektedir. TKP insidansı prospektif çalışmalarda 5 yas altında 32,8-33,8/10000, 16 yaş altında ise 14.4–14.7/10 000 olarak belirlenmiştir. Hospitalizasyon oranı ise %9,5-%42 aralığında iken hospitalize hastalarda ortalama klinik iyileşme yaklaşık 9 gün sürmektedir. TKP lerde yatış kriterleri, 38,5 ve üzeri ateş, takipne (süt çocuğu: >70, büyük çocuk: >50), solunum sıkıntısı (inleme, retraksiyon, siyanoz, apne vb.), besleneme ve dehidratasyon ve kapiller dolum zamanının >2 sn olmasıdır. Hospitalizasyon gerektiren TKP'lerde ise yatış anında %10 basit parapnömonik efüzyon eşlik etmektedir. Çocuklarda TKP, uygun tedavi ile çoğunlukla düzelmekte iken, yaklaşık %3'lük parapnömonik efüzyon, ampiyem, nekrotizan pnömoni, akciğer apsesi ve bronkoplevral fistül vb lokal komplikasyonlar ile giden toplum kaynaklı komplike pnömoniye (TKKP) dönüşmektedir. TKKP, uygun tedavi ile düzelse de nadiren hospitalizasyon süresinde uzama ile sepsis, septik şok, multiorgan yetmezlik gibi sistemik komplikasyonlara neden olabilir. İnvaziv pnömokokal enfeksiyonlar PCV 13 aşısı ile azalmış olsa da, *S.pneumonia,* PCV13 aşısı sonrası dönemde de, parapnömonik efüzyon, ampiyemin en sık nedeni olmaya devam etmektedir. *S.pneumonia* ile beraber, *Streptococcus pyogenes* ve *Staphylococcus aureus* da TKKP etkeni olabilir. Daha az sıklıkta ise *Haemophilus influenzae, Mycoplasma pneumonia* ve *Pseudomonas aeruginosa* da etken olabilir. İmmün yetmezlikler, malnütrisyon, konjenital kistik akciğer lezyonları, yabancı cisim aspirasyonları TKKP nedeni olabilir; ancak daha çok sağlıklı çocuklarda görülmektedir. Hospitalizasyon öncesi uzamış ateş, asetominofen ve ibuprofen kullanımı; ilk başvuruda 2 yaş altı olmak, asimetrik göğüs ağrısı, yüksek akut faz reaktanları, lökopeni, demir eksikliği anemisi TKKP için risk faktörü oluşturmaktadır. Görüntülemede akciğer grafisi (AG) ve USG ile konsolidasyon, plevral efüzyon, apse vb patolojiler görülebilir. Nekrotizan pnömoni, bronkoplevral fistül vb komplikasyonların görüntülenmesinde Bilgisayarlı Toraks Tomografisi çok değerli bilgiler verebilir. Tetkikleri sonucunda hastalara uygun antibiyoterapi verilmesi ile TKKP de parapnömonik efüzyonlar ve nekrotizan pnömöoniler gerileyebilir, akciğer apsesi durumunda ise daha uzun süre antibiyotik verilmesi, gerekmektedir. Semptomatik efüzyonlarda plevral drenaj ile alınan plevral sıvıdan mikrobiyolojik ve biyokimyasal tetkikler gönderilerek tedaviye yön verilebilir. Septasyanlar içeren efüzyonlarda ise fibrinolitikler ve VATS uygulanabilir.

1. GBD 2016 Lower Respiratory Infections Collaborators. Estimates of the global, regional, and national morbidity, mortality, and aetiologies of lower respiratory infections in 195 countries, 1990–2016: a systematic analysis for the Global Burden of Disease Study 2016. Lancet Infect Dis 2018; 18: 1191–210.

2. Pabary R, Balfour-Lynn IM. Complicated pneumonia in children. Breathe (Sheff) 2013; 9: 210–22.

3. Pacilli M, Nataraja RM. Management of paediatric empyema by video-assisted thoracoscopic surgery (VATS) versus chest drain with fibrinolysis: systematic review and meta-analysis. Paediatr Respir Rev 2019; 30: 42–48.

4. Erlichman I, Breuer O, Shoseyov D, et al. Complicated community acquired pneumonia in childhood: different types, clinical course,and outcome. Pediatr Pulmonol 2017; 52: 247–54.

5. de Benedictis FM, Kerem E, Chang AB, Colin AA, Zar HJ, Bush A. Complicated pneumonia in children. Lancet. 2020 Sep 12;396(10253):786-798. doi: 10.1016/S0140-6736(20)31550-6. PMID: 32919518.

Güncel Rehberler Eşliğinde Pnömoni Tedavisi

Gökçen Kartal Öztürk

İzmir Dr. Behçet Uz Çocuk Hastalıkları ve Cerrahisi Eğitim ve Araştırma Hastanesi

Pnömoni klinik olarak daha önce sağlıklı olan bir çocukta, hastane dışında edinilmiş bir enfeksiyon nedeniyle akciğer parankiminde gelişen akut inflamasyonun belirti ve semptomlarının varlığı olarak tanımlanmaktadır. Fakat pnömoni tanımı epidemiyolojik özellikler, insidans, sosyoekonomik durumlar ve antimikrobiyal kullanım koşulları gibi birçok duruma bağlı olarak farklı rehberlerde farklı şekilde tanımlanabilmektedir. Bazı rehberler öksürük ve ateş gibi klinik bulguları tanıma dahil ederken, diğer rehberler radyolojik özellikler veya laboratuvar bulgularını tanıma dahil etmektedir.

Pnömoni çocuklarda enfeksiyona bağlı ölümlerin en büyük nedenidir. 5 yaş altında tüm ölümlerin %15'inden sorumludur. Dünya Sağlık Örgütü (DSÖ) 2017 yılında 5 yaş altında yaklaşık 808,000 ölüm bildirmiştir. Her yıl 5 yaş altında yaklaşık 500 çocuktan 1'i pnömoni nedeniyle hastaneye yatırılarak tedavi edilmektedir. 5 yaş altında tahmini insidansı gelişmekte olan ülkelerde 0.29 atak/yıl, gelişmiş ülkelerde 0.05 atak/yıldır. Dünya Sağlık Örgütü 2019 verileri incelendiğinde ülkemizde pnömoni 0-1 yaşta tüm ölümler içerisinde 3. sırada, 1-4 yaşta 4. sırada, 5-9 yaş ve 10-14 yaşta 5. sırada yer almaktadır. Bu nedenle önlenebilir bir ölüm nedeni olan pnömoninin tanı ve tedavisi oldukça önemlidir.

Pnömoni tedavisinde en önemli basamaklardan biri etiyolojik ajanın tespit edilerek neden olan mikroorganizmaya yönelik tedavilerin başlanmasıdır. Fakat çocuklarda ekonomik koşullar, kan kültüründe üreme oranlarının düşük olması, balgam kültürü yetersizliği ve invaziv girişimlerden (BAL, aspirasyon, biyopsi vb) kaçınma gibi nedenler ile çoğu zaman etiyolojik nedenlerin belirlenmesi mümkün olmamakta ve tedavi çoğunlukla ampirik olarak başlanmaktadır. Çocuklarda toplum kökenli pnömonilerde (TKP) etiyolojik ajanlar toplumdan topluma ve yaşa göre farklılıklar göstermektedir. Virüsler TKP'lerin %30-67'sini oluşturmaktadır ve en sık 5 yaş altında gözlenir. En sık neden olan virüs RSV'dir. Parainfluenza, influenza, metapnömovirüs, rhinovirüs, adenovirüs ve bocavirüs gibi virüsler pnömoniye neden olabilmektedir. Vakaların yaklaşık 1/3'ünde virüs ve bakteriler birlikte pnömoniye neden olmaktadır. Bakteriyel enfeksiyonlar ise daha çok büyük yaştaki çocuklarda (özellikle > 5 yaş) gözlenmektedir. En sık S. pneumonia bakteriyel pnömoniye neden olmaktadır. Çocukta pnömoni etiyolojisini en iyi öngören parametre yaştır. Çocuklarda farklı yaşlarda farklı etiyolojik ajanlar pnömoniye neden olur. Virüsler daha çok küçük çocuklarda, bakteriyel enfeksiyonlar ise büyük çocuklarda gözlenir. Atipik mikroorganizmalar 5 yaş üstünde etken olarak karşımıza çıkmaktadır.

Pnömoni yönetiminde ilk karar hastanın ayaktan mı yoksa yatarak mı tedavi edileceğine karar verilmesidir. Bunun için hastalığın ciddiyetine/şiddetine karar verilmesi, risk faktörlerinin belirlenmesi ve olası prognozun gözden geçirilmesi gerekmektedir. Pnömoni birçok rehberde hafif, orta ve ağır pnömoni olarak sınıflandırılmaktadır. Rehberler hafif ve orta derecede solunum semptomları olan infant ve çocukların ayaktan tedavi ortamlarında güvenle yönetilebileceğini belirtmektedir. Bunun dışında 2 ayın altında tüm bebekler, 2 ayın üstünde olup pnömoni tanısı alan bebeklerde hipoksi, solunum güçlüğü bulguları, takipne, toksik görünüm, ağızdan beslenememe ve klinik durumun iyi olmadığı durumlarda hastaneye yatırılarak izlemi önerilmektedir. Bunun dışında orta ve şiddetli pnömonisi olan olguların, S.aureus gibi virülansı yüksek m.o ile enfeksiyon, bakteriyel ve viral enfeksiyon birlikteliği olan çocuklarda ve 3-6 ay arasında bakteriyel enfeksiyon düşünülen olguların hastanede yatırılarak izleminin daha uygun olacağı belirtilmektedir. Ayaktan izlenecek olan olgularda

ayrıntılı bir tedavi planı yapılması, ailelerin ateş yönetimi, tedavi ve izlem konusunda bilgilendirilmesi ve 48 saat sonra kontrole çağırılarak izlemi önerilir. Hastaneye yatırılan olguların ise oksijenizasyonunun düzeltilmesi, destek (beslenme, sıvı desteği, antipiretik ve analjezik vb) tedavi ve antibiyotik tedavisinin planlanması uygun olacaktır. Çocuklarda pnömoni tedavisinde inhaler tedavi, antitussif tedavi ve postural drenaj önerilmemektedir.

Antibiyotik tedavisi yaş, klinik, laboratuvar ve radyolojik bulgular (viral/bakteriyel), mikroorganizmaların bölgesel ve mevsimsel prevalansı, risk faktörleri ve antibiyotik direnci gözönünde bulundurularak verilmektedir. Birçok rehberin ortak önerisi doğrultusunda okul öncesi dönemde, hafif pnömoni ile ayaktan izlenen ve viral enfeksiyon düşünülen çocuklarda antibiyotik tedavisi önerilmemektedir. Fakat rehberler pnömoni tanısı konan tüm çocuklara viral ve bakteriyel enfeksiyon ayrımı kesin olarak yapılamayan durumlarda antibiyotik tedavisinin başlanmasını önermektedir. Amoksisilin önceden sağlıklı, uygun şekilde aşılanmış, bakteriyel kaynaklı, hafif/orta pnömonisi olan okul öncesi çocuklarda ilk basamak tedavi olarak kullanılmalıdır. Diğer tedaviler hastanın yaşına, aşılanma durumuna, pnömoninin şiddetine, ayaktan ve yatarak tedavi gerekisinimi ve toplumlara göre değişmektedir.

Ayaktan tedavi için 7-10 günlük tedavi rejimleri önerilirken son yıllarda daha kısa tedavi sürelerinin aynı derecede etkili olabileceği ile ilgili çalışmalar bulunmaktadır. Yatarak tedavi için (ağır pnömoni) optimal tedavi süresini değerlendiren randomize, kontrollü çalışma ve gözlemsel çalışmalardan elde edilen veri yoktur. Tedavi süresi hastalığın ciddiyeti ve iyileşme hızına bağlı olarak değişmektedir. Genellikle > 14 gün tedavi önerilmektedir. Yatarak tedavi uygulanan olgularda aktivite, iştahın düzelmesi ve 12-24 saat süreyle ateş olmaması ile klinik iyileşme durumunda, 12-24 saat süre ile oda havasında SO_2 >%90 izlendiğinde ve ayaktan oral antibiyotik tedavi devam edecek çocuklar için ebeveynlerin antibiyotikleri uygulayabildiğini gösterildiği durumlarda taburculuk açısından değerlendirilmesi önerilmektedir. İntravenöz tedaviden oral antibiyotik tedavisine geçişin ne zaman güvenli ve etkili olduğu konusunu ele alan hiçbir randomize kontrollü çalışma yoktur. Bu nedenle intravenöz antibiyotik tedavisi alan bir hastada, iyileşme olduğuna dair net kanıtlar varsa oral tedavi düşünülmelidir. Pnömoni ile izlenen olgular 48- 72 saat sonra tekrar değerlendirilmelidir. Ateş devam ediyor ve klinik yanıt yoksa uygun tedavi yeterli dozda kullanılıyor mu, tedaviyi uygun şekilde kullanılıyor mu gözden geçirilmelidir. Gerekirse ek inceleme (laboratuvar, radyoloji, mikrobiyolojik inceleme vb) yapılmalı, dirençli mikroorganizma varlığı akılda tutulmalı ve komplikasyon gelişimi (plevral efüzyon, ampiyem, pnömotosel, apse vb) açısından değerlendirilmelidir.

Pnömoni yönetiminde en önemli basamak pnömoninin önlenmesidir. Bu amaçla eğitim, beslenme, anne sütü kullanımı, el yıkama, kalabalık yaşam koşullarının düzeltilmesi, sigara kullanımının önlenmesi ve aşılama gibi konuların üstünde durulması ve gereken önemin verilmesi gerekmektedir.

Kaynaklar

1) Kocabaş E, Doğru-Ersöz D, Karakoç F, ve ark. Türk Toraks Derneği Çocukluklarda Toplumda Gelişen Pnömoni Tanı ve Tedavi Uzlaşı Raporu. Toraks Dergisi 2009; 10(Ek sayı 3): S1-24.
2) Bradley JS, Byington CL, Shah SS, et al. Pediatric Infectious Diseases Society and the Infectious Diseases Society of America. The management of community-acquired pneumonia in infants and children older than 3 months of age: clinical practice guidelines by the Pediatric Infectious Diseases Society and the Infectious Diseases Society of America. Clin Infect Dis. 2011 Oct;53(7):e25-76. doi: 10.1093/cid/cir531.

3) Harris M, Clark J, Coote N, et al. British Thoracic Society Standards of Care Committee. British Thoracic Society guidelines for the management of community acquired pneumonia in children: update 2011. Thorax. 2011 Oct;66 Suppl 2:ii1-23. doi: 10.1136/thoraxjnl-2011-200598.
4) Esposito S, Cohen R, Domingo JD, et al. Antibiotic therapy for pediatric community-acquired pneumonia: do we know when, what and for how long to treat? Pediatr Infect Dis J. 2012 Jun;31(6):e78-85. doi: 10.1097/INF.0b013e318255dc5b.
5) Lodha R, Kabra SK, Pandey RM. Antibiotics for community-acquired pneumonia in children. Cochrane Database Syst Rev. 2013 Jun 4;2013(6):CD004874. doi: 10.1002/14651858.CD004874.pub4.
6) World Health Organization. Revised WHO classification and treatment of childhood pneumonia at health dacilities – evidence summaries. Geneva: WHO; 2015.

Pulmoner Emboli Vaka Sunumu

Dr. Melih Hangül
Gaziantep Cengiz Gökçek Kadın Doğum ve Çocuk Hastalıkları Hastanesi, Çocuk Göğüs Hastalıkları Gaziantep/Türkiye

Giriş

Pulmoner tromboembolism (PTE) çocuklarda endogen veya eksojen nedenler ile pulmoner arterin ya dallarının tıkanmasıdır.[1] Çocuklarda erişkinlere kıyasla rölatif olarak daha nadir görülen bir hastalıktır. Ancak günümüzde çocuklarda insidansında artış görülmektedir. Bunun nedeni hastalığın farkındalığında, santral venöz kateder kullanımında artış, çocuklardaki kronik hastalıklarda yaşam oranının artması, hormaon replasman tedavi kullanımında artış, obesite ve non-invazif görüntüleme yöntemlerinin artmasıdır. Klinik bulgularının diğer hastalıklar ile kolay karışması ve az görülmesi nedeniyle çocukluk çağında düşünülmediğinde tanı koyulması zordur. Çocuklarda günümüzde yeterli veriler olmaması nedeniyle, klinik değerlendirilmesi, tanısal yaklaşım ve tedavi yönetimi gibi verilerin çoğu erişkin literatüründen elde edilmiştir. Ancak yetişkin popülasyon ile karşılaştırıldığında PTE insidansı, risk faktörleri, patofizyolojisi, klinik bulguları erişkinlerden farklıdır. Bu nedenle çocukluk cağı PTE'sinin daha iyi anlaşılması için klinik çalışmalara günümüzde ihtiyaç bulunmamaktadır.

Akut solunum sıkıntısı ile acil servise başvuran masif pulmoner embolisi olan vaka sunulmuştur.

Olgu sunumu

17 yaş erkek hasta daha önceden bilene bir hastalık öyküsü yok. Yaklaşık olarak 2 hafta öncesinde yüksekten düşmüş. Ayak bileğinde fibula alt ucunda kırık olmuş. Hastanın ayak ve baldır bölgesi atele alınmış ve beş gün boyunca atelde izlendikten sonra ateli çıkarılmış. Sağ ayak gastrokinemus bölgesinde ağrısı olması nedeniyle doktora baş vurmuş atela bağlı olabileceği düşünülerek hastaya dikloron ağrı kesici verilerek eve gönderilmiş. Eve gittikten sonra verilen medikal tedavilere devam eden hastanın ağrılarının devam etmediğini ve yaklaşık olarak 3 gün sonra başlayan ani bıçak saplanır tarzda göğüs ağrısı gelişmiş. Eşlik eden ateş yok, öksürük yok Sonrasında dudaklarında morarma olmaya başlamış ve hastanın nefes darlığı şikâyeti olmuş. Hasta 112 araçlığı ile acil servise başvurmuş.

Fizik muayensi: Boy: 182 cm, kilosu: 82 kg, ateş 37.2, saturasyonu %68, solunm sayısı 45/dk, kalp tepe atımı 127 atım/dk, kan basıncı 70/60. Genel durumu kötü siyanotik görünümde hasta bilinci açık. Solunum sistemi muayenesinde belirgin takipnesi mevcut, solum sesleri özelikle sağda azalmıştı. Hastanın sağ gastrokinemus bölgesinde şişlik kızarıklık ve ısı artışı mevcuttu. Hastanın homans bulgusu pozitifti.

Laboratuvar bulguları: Hb:11.5 gr/dl, WBC: 9410, PLT: 246000, ANS: 6240, ALS:1890. CRP: 11,7, ESR:59, PCT 0.001, aPTT:23.1 PT:13.2 , INR:1.02 , Trombin zamanı: 21. 7 Antitrombin: III 76.5 , Fibrinojen 227.7, D-Dimer:2330 , NA: 143, K:5.3, Ca: 8.9. böbrek fonksiyon testleri normal sınırlardaydı. Kan gazı: Ph:7.23, PCo2: 54, Po2:56 HCo3:17.6. Hastanın çekilen PAAG sağ akciğer kosta ferniks sinüs kapalı minimal plevral efüzyon bulgusu vardı. Hastanın çekilen toraks bilgisayarlı anjiografisinde sağ ana pulmoner arter ve dallarında multiple hipodens dolum defektleri mevcuttu. Eko Ef %69 sağ ventrikülde yüklenme bulgusu ve dilatasyon mevcuttu. Doopler usg de popliteal vende akım azalmış trombus formasyonu izlenmiştir.

Tartışma:

Hastanın klinik radyolojik bulguları ön planda düşünüldüğünde pulmoner embolizim düşünülmüştür. Hasta klinik olarak satabil olmaması ve solunum yetmezliği bulguları da olmasından entübe edilmiş yoğun bakım ünitesinde takibe alınmıştır. Hastaya öncelikle trombolitik tedavi verilmiştir. Litik tedavi sonrasında ise heparin infüzyonu başlandı. aPTT, PT ve INR değerleri takip edilerek infuzyon dozu ayarlandı. Takiplerinde hastanın solunum

ve kan gazı değerleri düzeldi. Oksijen ihtiyacı azaldı ve kademeli olarak mekanik venitaslyon ayarları azaltılarak hasta ekstübe edildi ve yüksek akışlı oksijen ile takip edildi. Paag kontrolünde normal sınırılarda ve kan gazı hastanın düzeldi. Oksijen desteği azaldı. Hastanın heparin infuzyonu kesilerek clexan 2*80 mg tedavisi başlandı. Hastadan eşlik edebilecek hiperkoagulubiliteye neden olabilecek genetik nedenler için tetkikleri planlandı. Hastanın tedavisi warfarin 5 mg başlandı. Günlük INR takibine göre hastanın warfarin dozu ayarlandı. Hastanın INR si 2'nin üzerine çıkınca clexan kesildi ve warfarin ile devam edildi. Hastanın gönderilen prot c ve s değerleri normal olarak geldi protein 8 değeri 221 yüksek olarak geldi. Pediatri hematolijinin önerisi ile hastanın kontrolünde yeniden değerlendirilmesi planlandı. Föktor 5 leiden, Antitrombin 3, PAI, değerleri normaldi. Hasta 1*10 mg coumadin tedavisi verilerek poliklinik kontrolü ile taburcu edildi.

Çocukluk döneminde pulmoner embolinin insidansı kesin olarak bilinmemektedir. Literatürdeki çalışmaların kaynak, dizyan ve tasarımına göre farklı insidanslar bulunmuştur. Hastanede yatan çocuklarda PTE insidansı 8.6-57/100.000 olarak bulunmuş, genel popülasyondaki insidansı ise 0.14-0.9/100.000 bir insidansı bildirilmiştir.[5-8] Yatan hasta grubunda ve genel popülasyon arasında bu kadar fazla insidans farkının bulunması ise hastalığın kliniğinin sesiz olması, yanlış tanı konulması, bir kısım hastanın 3. basamak bir merkezde takip ediliyor olması ve bu merkezdeki ön tanı yaklaşımında PTE düşünülmesi ve tanı koymak için gerekli olan ileri tetkiklerinin bulunmasından kaynaklanabilir.

Çocuklardaki PTE de erişkinlerden farklı olarak genellikle emboliye yol açabilecek predisposan bir faktör bulunmaktadır. Çocuklardaki PTE vakalarının yaklaşık olarak %4'ünde alta yatan bir neden bulunmamaktayken erişkinlerde ise %30 vakada neden bilinememektedir. Yapılan çalışmalarda çocuk vakaların %80-96'sında en az 1 risk faktörü olduğunu göstermektedir. Çocuklarda bazen altta yatan birden fazla risk faktörü olabilir. Bizim anlattığımız vakda da altta yatan birden fazla predispozan faktör görülmektedir (immobilizayon, Faktör 8 yüksekliği). Çocuklardaki PTE'nin en sık kazanılmış risk faktörleri santral venöz katater (SVK) kullanımı, enfeksiyon, konjenital kalp hastalıkları, DVT, OKS kullanımı,ve obezite gelmektedir. Konjenital trombofli hastalıkları protein c resistansı, antitrombin 3 eksikliği, disfibrinojemi, faktör V leiden mutasyonu yada protrombin 2010A mutasyonunu içermektedir.Genel olarak anti-kardiyolipin antikaru, antitrombin 3 eksilkliği, heterozigot protrombin G20210A mutasyonu en sık bildirilen risk faktörleridir. Ayrıca artmış F8, fibrinojen lipoprotein a da tromboz riskini artırmaktadır.

Çocukluk döneminde semptomlarının non-spesifik olması nedeniyle klinik bulgular ile PTE tanısı konulması erişkinlere göre zordur. Özelikle çocuklarda pnömoni, kalp yetmezliği, malignite gibi hastalıklarla karışır ve klinisyenler tarafından yanlış tanı konulabilmektedir. Erişkinlere göre daha geç tanı konulmaktadır. Ortalama tanı konulma süresi çocuklarda yapılan bir çalışmada 7 güne kadar uzamıştır. Bizim vakamızda görüldüğü gibi hastalığın tanısı ilk aşamada konulamamış olup yaklaşık olarak 4 gün sonra hastanın nefes darlığı olması ile konulmuştur.

PTE tanısında kullanılacak tanısal görüntüleme yöntemleri akciğer grafisi, bilgisayarlı tomografi anjiografi, pulmoner anjiografi, MR ve ekokardiyografidir. *Pulmoner anjiografi,* PTE tanısında altın standart yöntemdir. Ancak ulaşılması ve yapılması invaziv olması nedeniyle günümüzde bilgisayarlı tomografik pulmoner anjiografi (BTPA) birçok merkezde PTE tansı düşünülen çocuklarda ilk seçenek tanı yöntemidir. Bizim vakamızda da tanımızı bu yöntem ile gerçekleştirdik. EKO da ise hastanın eğer kardiyak trombüsü varsa onun değerlendirmesini sağlar. Ayrıca PTE sonucu gelişen sağ ventrikül etkilenimlerini yani sağ ventrikülde olan disfonksiyonu, sağ ventrikülde genişleme, pulmoner hipertansiyona sekonder gelişen triküspit kapakta yetmezlik görülür.[46] Ayrıca invazif tanısal testlerin mümkün olmadığı ve acil müdahalenin gerekli olduğu durumlarda masif PTE ve hemeodinamik instabilitenin

belirlenmesinde önemlidir. Sağ ventriküler disfonksiyonu PTE'nin şiddeti ve mortalite ile koreledir. Bizim vakamızda da sağ ventrikül foknsiyonları bozulmuştu.
Çocuklardaki PTE tedavisi için mevcut öneriler, yeterli veri ve kanıtların olmamasıdan genellikle erişkin hasta yönetimlerinden ve küçük pediatrik çalışma gruplarında elde edilmiştir. Ancak yeni doğanlarda ve çocuklardaki fizyoloji, ilaçların farmakolojik yanıtları ve trombozun uzun vadeli sonuçları yetişkinlerden farklıdır. Bu nedenle çocukların tedavisini belirlerken hastanın bireysel klinik durumu ve altta yatan risk faktörleri değerlendirilerek yapılmalıdır. Çocuklar için geliştirilmiş spesifik bir tedavi algoritması bulunmamaktadır. Tedavi yöntemi seçmeden hastanın klinik durumunun ve hemodinamik insibiltesinin değerlendirmesi gereklidir. PTE hastanın klinik durumuna göre tedavi seçenekleri antikogulan tedavi (unfraksiyone heparin, düşük monekül ağırlıklı heparin, warfarin) trombolitik tedavi (alteplase, streptokinaz, urokinase), trombektromi ve inferior vena cava filtrelerini içerebilir.[4] Hemodinamik olarak stabil olan hastalar trombüsün uzaması veya posttrombotik komplikasyonların gelişmesini önlemek için antikogulan tedavi alması gereklidir. Unfraksiyone heparin (UFH) ve düşük monekül ağırlıklı heparin (DMAH) çocuklarda en sık başlangıç tedavisinde kullanılan ilaçlardır. Eğer hasta klinik olarak stabil değil ve daha yüksek oranda kanam riski taşıyorsa antidotu olması nedeniyle ve kısa yarı ömrü olmasından UFH kullanılabilir. Uzun dönem idame tedavide ise daha çok DMAH ve Warfarin tercih edilmektedir. Klink olarak insitabil ve hemodinamisi bozulmuş hastalarda farmakolojik trombolisis yada cerrahi tromolektomi yapılabilir. Biz de vakamızda öncelikli olarak hemodinamik olarak instabil olması nedeniyle trombolitik tedavi ile başlayıp daha sonrasında heparin, Clexan ve taburculuk sırasında uzun dönem tedavide warfarin ile devem ettik.
Pulmoner emboli çocukluk döneminde nadir görülen bir hastalıktır. Çocukluk döneminde kliğinin sesiz gitmesi ve farklı hastalıklar ile karışabilmesinden gözden kaçabilmektedir. Ancak zamanla klinisynelerin farkındalığının artması, kronik hastaların sağ kalımının daha iyi olması, SVK kullanımının yaygınlaşması, OKS kullanımı, obezite gibi nedenlerden dolayı insidansında artış bulunmaktadır. Nadir görülen bir hastalık olması nedeniyle birçok bilgi erişkin çalışmalarına dayanmaktadır. Bu nedenle tanı algoritması, risk değerlendirmesi ve tedavi metotları açısından geniş tabanlı klinik çalışmalara günümüzde hala ihtiyaç duyulmaktadır.

Kaynaklar:

1. Babyn PS, Gahunia HK, Massicotte P. Pulmonary thromboembolism in children. Pediatr Radiol. 2005; 35(3):258–74.
2. Navanandan N, Stein J, Mistry RD. Pulmonary Embolism in Children. PediatrEmerg Care. 2019;35(2):143–51
3. Stein PD, Kayali F, Olson RE. Incidence of venous thromboembolism in infants and children: data from the National Hospital Discharge Survey. J Pediatr. 2004;145(4):563–565.
4. Byard RW, Cutz E Sudden and unexpected death in infancy and childhood due to pulmonary thromboembolism. An autopsy study. Arch Pathol Lab Med 1990;114(1):142–44.
5. Anton N, Massicotte MP Venous thromboembolism in pediatrics. Semin Vasc Surg 2001;1(1):111–22.
6. Zaidi AU, Hutchins KK, Rajpurkar M. Pulmonary Embolism in Children. Front Pediatr. 2017;5(3):170.
7. Kritsaneepaiboon S, Lee EY, Zurakowski D, et al. MDCT pulmonary angiography evaluation of pulmonary embolism in children. Am J Roentgenol 2009;192(5):1246–52.
8. Remy-Jardin M, Pistolesi M, Goodman LR, et al. Management of suspected acute pulmonary embolism in the era of CT angiography: a statement from the fleischner society. Radiology 2007;245(2):315–29.

9. Tang CX, Schoepf UJ, Chowdhury SM, et al. Multidetector computed tomography pulmonary angiography in childhood acute pulmonary embolism. Pediatr Radiol 2015;45(10):1431–9.
10 Goldhaber SZ. Echocardiography in the management of pulmonary embolism. Ann Intern Med 2002;136(9):691–700.
11. Yang J, Paredes N, Chan AKC. Antithrombotic therapy in children with venous thromboembolism. Hamostaseologie 2009(1);29:80–7.
12. Manco-Johnson MJ, Grabowski EF, Hellgreen M, Kemahli AS, Massicotte MP, Muntean W, et al. Recommendations for tPA thrombolysis in children. On behalf of the Scientific Subcommittee on Perinatal and Pediatric Thrombosis of the Scientific and Standardization Committee of the International Society of Thrombosis and Haemostasis. Thromb Haemost 2002;88(1):157–8.

Çocuk Göğüs Hastalıklarında Zor Vakalar

Pınar ERGENEKON

Marmara Üniversitesi Tıp Fakültesi, Çocuk Sağlığı ve Hastalıkları Anabilim Dalı

Olgu

10 yaşında iken büyüme gelişme geriliği, doğumdan itibaren mevcut olan yağlı ishal ve sık tekrarlayan üst solunum ve alt solunum yolu enfeksiyonu nedeniyle başvurduğu merkezden kistik fibrozis (KF) tanısı (ter testi: 40-45-60-70 mEq/L, konduktivite yöntemiyle) almış olan 19 yaşında erkek hasta kronik ITP tanısı da mevcut olması nedeniyle splenektomi öncesi görüş almak üzere merkezimize başvurdu. Özgeçmişinde 3 aylık itibariyle sık geçirilmiş üst solunum ve alt solunum yolu enfeksiyonu, orta kulak enfeksiyonu ve yağlı ishal öyküsü; yılda 4-5 kez pnömoni nedeniyle yatış ve 4 aylıkken geçirilmiş febril konvulziyon öyküsü mevcut idi. 10 yaşında iken dış merkeze başvurmuş olan hasta ter testi (40-45-60-70 mEq/L -konduktivite yöntemiyle) yapılarak KF tanısı almıştı. Tarafımıza başvurduğunda solunum sistemi muayenesinde dinlemekle bilateral ral ve ronkusleri mevcuttu, oda havasında oksijen saturasyonu % 95 idi. Akciğer tomografisinde bronşektazisi ve batın muayenesinde splenomegalisi mevcuttu. KF tüm gen dizi analizinde c.3718-24 G>A mutasyonu saptanan hastanın MLPA yöntemiyle yapılan genetik analizinde delesyon duplikasyon saptanmadı. Ter testi normal aralıkta saptandı. Çocuk immunolojiye konsulte edilen hastanın Ig değerleri normal aralıkta idi ancak WES panelinde LRBA gen mutasyonu tespit edildi. LRBA eksikliği tanısıyla hastaya abatecept tedavisi başlandı.

Lipopolysaccharide-responsive beige-like anchor proteini (LRBA) proteini, BEACH-WD40 protein ailesine aittir. 4q31.3'te bulunan LRBA geni beyin, kalp, plasenta, karaciğer, iskelet kasları, böbrekler ve pankreas dahil olmak üzere çeşitli organlarda eksprese edilir.Hastalığa, LRBA geninin homozigot veya bileşik heterozigot mutasyonlarının bir sonucu olarak LRBA protein ekspresyonunun kaybı neden olur. LRBA proteini, CTLA4'ün hücre içi hareketinde, onu hücre yüzeyine yönlendirerek önemli bir rol oynar. LRBA eksikliği, çok düşük CTLA4 ekspresyonuna da neden olur. Hastaların çoğunda, ağırlıklı olarak düşük IgA ve IgG ile birlikte zayıf aşı yanıtları mevcuttur. LRBA eksikliği, tekrarlayan sinopulmoner enfeksiyonlar, hipogamaglobulinemi, lenfoproliferasyon ve otoimmünite ile kendini gösteren, OR geçişli bir immün yetmezliktir.

Granulamatoz Polianjitis Akciğer Tutulumu Olgu Sunumu

Sanem Eryılmaz Polat

Ankara Şehir Hastanesi Çocuk Göğüs Hastalıkları

Onaltı yaşında kız hasta öksürük, ateş ve solunum sıkıntısı nedeni ile başka bir merkezde yatışı sırasında Çocuk Göğüs Hastalıkları'na konsulte edildi. Hastanın öyküsüne bakıldığında Smith Kinsgmore Sendromu nedeni ile takipli olan hasta, Eylül 2021 de kulak akıntısı ve periferik fasial paralizi nedeni ile dış merkez KBB'ye başvurmuş, yatış yapılarak antibiyotik ve steroid tedavisi verilmiş. Tedavi sonrası değerlendirmede operasyon kararı alınmış ve timpanoplasti ve masteidektomi yapılmış. Hasta oral antibiyotik tedavisi ile taburcu edilmiş. Taburculuk sonrası 2. haftada ateş (en yüksek 38.5°C) ve öksürük (produktif, gündüz>gece) şikayeti ile tekrar başvurmuş ve hastaneye yatırılmış. Bu dönemde hasta pediatriye danışılmış. Ateş ve öksürük nedeni ile akut faz reaktanları değerlendirilmiş: Bk: 10380, ans7920, crp:60, sedim:37, covid PCR: negatif, kan kültüründe gram pozitif sinyal olarak sonuçlanmış. Balgam aerob kültüründe üreme olmayan hastanın abdominal ultrasonografisi normal ve ekokardiyografisi normal sonuçlanmış. Kolda ağrısı olması nedeni ile doppler ultrasonografisinde kübital venlerde yüzeyel tromboz saptanmış. Akciğer grafisinde dağınık yerleşimli noduler alanlar görülmesi üzerine toraks bilgisayarlı tomografi çekilmiş. Toraks BT sonucunda her 2 akciğerde dağınık yerleşimli büyükleri sağ akciğer üst lob posterior segmentte 24.5-18.5 cm kaviter kalın duvarlı lezyon alanları ve büyükleri sol akciğer üst lob anterior segmentte 21.5-18.5 mm dağınık yerleşimli birkaç adet solid noduler lezyon alanları saptanmış. Hasta septik emboli öntanısı ile tedavi edilmiş ancak buna yönelik aldığı tedavi rejimlerine yanıtsız olması ve akciğer grafilerinde lezyonların progresyon göstermesi ve hastanın klinik seyrinin tüberküloz ile uyuşması üzerine hastaya 4'lü antitüberküloz tedavisi başlanmış. Eş zamanlı olarak hastadan akciğer biyopsi örneği alınmış. Hasta bu dönemde çocuk göğüs hastalıklarına danışıldı. Akciğer grafisinde infiltrasyon ve yoğun effüzyon saptandı. Biyopsi sonucu akciğer parankiminde PMNL ve histosit baskın, az sayıda dev hücre malformasyonu ve nerobiyoz alanları bulunan, süprüratif komponenti olan kronik inflamatuvar süreç ile uyumlu olarak sonuçlandı. Hastanın tetkiklerinden C-ANCA sonucu pozitif olarak sonuçlandı. Hastada akciğer bulguları, C-ANCA pozitifliği, vaskülit (burun kanamaları öyküsü), tromboz nedeni ile granulamatoz poliangitis düşünüldü. Ayrıca hasta Smith Kingsmore Sendromu'na neden olan mTOR mutasyonuna yönelik olarak da immünolojik olarak değerlendirmeye alındı. Hastaya pulse steroid tedavisi verildi, sonrasında idameye geçildi. Efuzyonu giderek geriledi. Antibiyotik tedavileri 21 güne tamamlanarak kesildi. Antitüberküloz tedavi kesildi. Siklofosfamid başlanma planı yapıldı. Hastanın izleminin 6. ayında kliniği, akciğer grafisi ve toraks BT'sinde belirgin düzelme saptandı.

Sistemik otoinflamatuvar hastalıklar, innate immun sistemin disregulasyonundan kaynaklanan bir grup bozukluktur. Otoimmun hastalıklar ile temel ayrım noktaları; sistemik otoinflamtuvar hastalıklar innate immun sistem, otoinflamtuvar hastalıklar ise adaptif immun sistem etkilenmesi ile ilgildir.

Doğal immun sistemin ana hücre tipleri monositler, makrofajlar ve nötrofillerdir, adaptif immun sistemde ise T ve B hücreler rol oynar. Sistemik otoinflamtuvar hastalıklar için tanımlayıcı kriterler; otoantikorların veya antijene özgü T hücrelerinin olmaması ve provake edilmemiş bir sistemik inflamasyon varlığıdır.

Otoinflamtuvar hastalıklar çoğu vakada tek gen mutasyonları ile güçlü bir genetik arka plana sahiptir. Bubunla birlikte, poligenik ve multifaktöriyel de olabilirler. Otoimmun ve otoinflamatuvar hastalıklar arasında aşikar farklılıklar olmasına karşın, birçok benzerliği de paylaşmaktadırlar. Her ikisinde de patolojik süreç, kendi hücrelerine yöneliktir. Ayrıca sistemiktirler, kas-iskelet sistem tutulumu görülür ve her ikisi de monogenik ve poligenik hastalıkları içerir.

Doğal immun sistem antijen sunan hücreler tarafından adaptif bağışıklık sisteminin etkinleştirilmesinde rol oynar. Böylece doğal immun sistem B ve T hücre yanıtını tetikleyebilir ve doğal immun sistemin uzun süreli aktivasyonu otoimmun hastalıklara neden olabilir. Ayrıca doğal ve adaptif immun sistem arasındaki önemli bir bağlantı olan IL-1B otoinflamatuvar süreçleri yönlendiren ana efektörlerden biridirve aryıca adaptif immun sistemde T ve B hücreler üzerinde de etkilidir.

Smith-Kingsmore sendromu (SKS) OMIM #616638, şu ana kadar 23 hastada bildirilen nadir bir otozomal dominant bozukluktur. SKS mental retardasyon, makrosefali/hemi/megalensefali, fasial dismorfizm ve nöbetlerle karakterizedir. Tüm hastalarda mTOR geninin germ hattı veya mozaik mutasyonları tespit edilmiştir. mTOR geni hücre büyümesi, hücre proliferasyonu, protein sentezi ve sinaptik plastisitenin anahtar düzenleyicisidir hücre hayatta kalması ve apoptoz için kritiktir.

Rapamisinin mekanik hedefi (mTOR), hücre büyümesini ve metabolizmasını düzenleyen evrimsel olarak korunmuş bir sinyal yolunun merkezinde bulunan bir kinazdır. mTOR, bir dizi hücre içi ve hücre dışı uyarana yanıt verir ve sırayla çoklu hücresel anabolik ve katabolik süreçleri kontrol eder. Aberran mTOR aktivitesi, özellikle sinir sistemi üzerinde derin etkisi olan çok sayıda hastalıkla ilişkilidir. mTOR, farklı yukarı akış düzenleyicileri tarafından yönetilen ve farklı hücresel etkilere sahip olan mTOR kompleksi 1 (mTORC1) ve 2 (mTORC2) olmak üzere iki protein kompleksinde bulunur. mTOR düzenleyicilerini kodlayan genlerdeki mutasyonlar, 'mTORopatiler' olarak bilinen bir dizi nörogelişimsel bozuklukla sonuçlanır. Vaskülit çocuklarda nadir görülür. ARChiVe (A Registry for Childhood Vasculitis: e-entry) çalışmasında granulamatoz poliangitisin yeni pediatrik ANCA ilişkili vaskülit vakalarının çoğunu (%65) oluşturduğunu göstermektedir. Ortalama tanı yaşı 14.2 yıl (aralık 4-17 yıl)'dır. Hastalığın etiyolojisi tam olarak bilinmemektedir. ANCA varlığı, immünosupresif tedaviye yanıt vermesi otoimmün bir temelinin olabileceğini düşündürmektedir. ANCA, nötrofil granül bileşenleri proteinaz 3 (PR-3-ANCA) ve MPO-ANCA'ya yöneliktir. ANCA, sitokinle hazırlanmış nötrofiller üzerindeki bu hedef antijenlerle etkileşime girer. Bu, nötrofil aktivasyonuna ve çoklu sinyal yolları yoluyla endotel hücreleri ile etkileşime neden olur ve bu da enflamasyon, doku hasarı ve toksik ürünlerin degranülasyonu ile sonuçlanır. GPA, AAV arasında anti-PR-3-ANCA spesifitesi ve granülomların varlığı ile ayırt edilir. Klinikte en belirgin prezentasyonlar üst solunum yolu, alt solunum yolu ve renal tutuluma ilişkindir. En sık başvuru konstitüsyonel şikayetler (ateş, halsizlik, yorgunluk, kilo kaybı; %89); pulmoner tutulum (%80); kulak, burun ve boğaz (%80); ve renal (%75), göz (%37), deri (%35), gastrointestinal (%42), kas-iskelet sistemi (%57) ve sinir sistemi (%25)'ne ilişkindir. Pulmoner tutulumda en sık şikayetler dispne ve öksürüktür. Hipoksi görülebilir. Hemoptizi varlığında nekrozitan mukozal hava yolu tutulumu ve DAH açısından dikkat edilmelidir. Ses kısıklığı, stridor, nefes darlığı durumlarında subglottik stenoz akılda tutulmalıdır. Sinüzit, nazal septal ülserasyon veya perforasyon, orta kulak iltihabı, mastoidit, işitme kaybı, oral ülserler ve uzun süredir devam eden hastalığın özelliği olan

burun kıkırdağı hasarı sonucu ortaya çıkan 'saddle nose' deformitesi' görülebilir. Akciğer grafisi ve toraks BT'de en sık görülen bulgular, sabit infiltrasyonların eşlik ettiği nodüller, kavitasyonlar, mediastinal lenfadenopati, plevral efüzyonlar ve pnömotorakstır. Sinüs CT üst hava yolu tutulumunu belirlemede faydalı olabilir. Solunum fonksiyon testi anormallikleri hastaların %42'sinde görülür, obstrüktif veya restriktif defektler olabilir. Fleksibl fiberoptik bronkoskopide mukozal eritem, ödem, ülserasyon, kanama, parke taşı oluşumu, nodüller, polipler, sineşi, hava yolu darlığı gibi bulgular orofarenksten bronşlara kadar görülebilir. GPA tanısı klinik bulguların, destekleyici serolojinin ve karakteristik histopatolojinin bir kombinasyonuna dayanır. GPA için standart tedavi, glukokortikoidler ve siklofosfamidtir. Düşük doz haftalık metotreksat veya günlük azatioprin remisyonda kullanılabilir. B hücrelerine karşı monoklonal bir antikor olan Rituximab, geleneksel sitotoksik tedaviye yanıt vermeyen şiddetli refrakter hastalık için etkilidir. Hava yolu lezyonları, stenoz varlığı sitotoksik tedaviye yanıt vermeyebilir. İntralezyonel kortikosteroidler en çok diğer cerrahi müdahalelerden önce kullanıldığında etkilidir. Hastaların %90'ından fazlası kısmen veya tamamen indüksiyon tedavisine yanıt verir; ancak nüks sıktır. Çocuklarda bildirilen ölümler akciğer hastalığı veya sepsis kaynaklı iken, erişkinlerde malignite, böbrek yetmezliği ve kalp hastalığıdır.

Kaynaklar:

1. Gordo G, Tonorio J, Arias P, et al. mTOR mutations in Smith-Kingsmore syndrome: Four additional patients and a review. Clin Genet. 2018 Apr;93(4):762-775.
2. Karalis V, Bateup H. Current Approaches and Future Directions for the Treatment of mTORopathies. Dev Neurosci. 2021;43(3-4):143-158.
3. Gardner-Medwin JM, Dolezalova P, Cummins C, et al. Incidence of Henoch-Schonlein purpura, Kawasaki disease, and rare vasculitides in children of different ethnic origins. Lancet. 2002;360(9341):1197–1202.
4. Cabral DA, Uribe AG, Benseler S, et al. Classification, presentation, and initial treatment of Wegener's granulomatosis in childhood. Arthritis Rheum. 2009;60(11):3413–3424.
5. Flint J, Morgan MD, Savage CO. Pathogenesis of ANCA-associated vasculitis. Rheum Dis Clin North Am. 2010;36(3):463–477.
6. Ozen S, Pistorio A, Iusan SM, et al. EULAR/PRINTO/PRES criteria for Henoch–Schönlein purpura, childhood polyarteritis nodosa, childhood Wegener granulomatosis and childhood Takayasu arteritis: Ankara 2008. Part II: Final classification criteria. Ann Rheum Dis. 2010;69(5):798–806.
7. Ruperto N, Ozen S, Pistorio A, et al. EULAR/PRINTO/PRES criteria for Henoch-Schonlein purpura, childhood polyarteritis nodosa, childhood Wegener granulomatosis and childhood Takayasu arteritis: Ankara 2008. Part I: Overall methodology and clinical characterisation. Ann Rheum Dis. 2010;69(5):790–797.
8. Polychronopoulos VS, Prakash UB, Golbin JM, et al. Airway involvement in Wegener's granulomatosis. Rheum Dis Clin North Am. 2007;33(4):755–775 [vi].
9. Hernandez-Rodriguez J, Hoffman GS, Koening CL. Surgical interventions and local therapy for Wegener's granulomatosis. Curr Opin Rheumatol. 2010;22(1):29–36.

Tekrarlayan Akciğer Enfeksiyonu Olan Çocukta Neler Düşünelim, Nasıl Yaklaşalım?

Uzm. Dr. Tuğba Ramaslı Gürsoy

Dr. Sami Ulus Kadın Doğum, Çocuk Sağlığı ve Hastalıkları Eğitim ve Araştırma Hastanesi

Çocukluk çağında akciğer enfeksiyonu, ayaktan tedavi edilen hastaların %23'ünü, hastaneye yatırılan hastaların ilk yaşta %33-50'sini, tüm yaş gruplarında ise %29-38'ini oluşturmaktadır. Akciğer enfeksiyonu, yenidoğan dönemi dışında enfeksiyon ilişkili 5 yaş altı ölümlerin en yaygın nedenidir. Sağlıklı çocukların çoğu özellikle 2-4 yaşları arasında ve kreşe gittikleri ilk yıl akciğer enfeksiyonu için riski altındadır. Enfeksiyonları tipik olarak sonbahar ve kış aylarında daha sık olmak üzere mevsimseldir ve çoğu kendi kendini sınırlayan viral enfeksiyonlardır. Risk faktörü öyküsü olmayan, büyüme ve gelişmesi normal olan, fizik muayenesinde ek özellik olmayan ve uygun tedaviye hızlı yanıt verip tamamen iyileşme gösteren çocuklar için geçirilen akciğer enfeksiyonu sonrasında ileri tetkik önerilmemektedir. Enfesiyonun ciddi, persistan, tekrarlayıcı ve olağandışı patojenlerle olması geçirilen akciğer enfeksiyonu sonrası erken araştırmayı gerektiren işaretlerdir.

Bir yıl içinde radyolojik olarak belgelenmiş iki veya daha fazla pnömoni atağı veya ataklar arasında normal bir akciğer grafisi olan herhangi bir zamanda üç veya daha fazla atak geçirilmesi tekrarlayan akciğer enfeksiyonu olarak tanımlanmaktadır. Yabancı cisim aspirasyonu, kronik rekürren aspirasyon (gastroözofagial reflü, konjenital anomaliler, yutma disfonksiyonu ve defektleri) gibi aspirasyon sendromları, havayolu ve pulmoner malformasyonlar (trakeobronkomalazi, pulmoner sekestrasyon, konjenital lobar amfizem, konjenital pulmoner havayolu malformasyonu, pulmoner hipoplazi, bronkojenik kist vb), konjenital kalp hastalıkları, solunum yolu sekresyonlarının temizlenme bozukluğu (kistik fibrozis, primer siliyer diskinezi, trakeobronkomalazi, sigara maruziyeti, iç ve dış ortam kirliliği, enfeksiyona sık maruziyet ve kalabalık ortam), astım, kazanılmış havayolu basısı (lenf nodu, kitle, intraluminal sekresyonlar) gibi havayolu obstrüksiyonu ve immünolojik bozukluklar (primer ve sekonder immün yetmezlikler, lokal immünite bozuklukları) tekrarlayan akciğer enfeksiyonu nedenleridir.

Tekrarlayan akciğer enfeksiyonu nedeniyle değerlendirilen çocuklarda ayrıntılı öykü alınması, sistemik sorgulama ve fizik muayene önemli yer tutmaktadır. Olağandışı mikroorganizmaların, tekrarlayan akciğer dışı enfeksiyonlarının, kronik rinosinüzitin ve/veya otitin, çok ani başlayan semptomların, kronik balgamlı öksürüğün, uzamış beslenme süresi, beslenme sırasında öksürük, kusma, yutma zorluğu ve reflü düşündüren semptomların, sürekli, aralıksız veya kötüleşen semptomların veya ailede açıklanamayan ölüm, ciddi enfeksiyonlar veya multisistemik hastalığın varlığı öykudeki işaretlerdir. Büyüme-gelişme geriliği, takipne, siyanoz, düşük oksijen satürasyonu, üst solunum yolu obstrüksiyon bulguları (adenotonsiller hipertrofi, nazal polip), sabit monofonik ya da asimetrik *wheezing*, stridor (monofazik veya bifazik), persistan raller, ronküs, ekspiryum uzunluğu, suprasternal, interkostal, subkostal retraksiyon, göğüs deformitesi, göğüs ön-arka çapı artışı, çomak parmak, kardiyak, nörolojik veya diğer sistemik hastalık bulgularının varlığı ise fizik muayenedeki işaretlerdir.

Tekrarlayan akciğer enfeksiyonu olan çocuklarda kistik fibrozis, primer siliyer diskinezi ve tüberkülozun dışlanması, altta yatan akciğer hastalığı için balgam kültürü, fleksible bronkoskopi, bronkoalveolar lavaj ve toraks bilgisayarlı tomografi, üst solunum yolu amomalileri için laringoskopi, konjenital kalp hastalıkları için ekokardiyografi, yutma çalışması (videofloroskopik yutma testi, yutmanın fiberoptik endoskopik değerlendirmesi),

gastrointestinal anomaliler ve gastroözofagial reflü için özofagus-mide-duodenum grafisi, pH monitorizasyonu, endoskopi, gastroözofageal sintigrafisi ve immünolojik değerlendirme ile tanı konulmaktadır.

Tekrarlayan akciğer enfeksiyonu olan çocuklarda tedavinin amacı, erken tanı ve tedavi ile bronşektaziye ilerlemeyi ve akciğer fonksiyon bozukluğunu engellemektir. Güncel-rutin bağışıklama, booster pnömokok aşısı, yıllık grip aşısı, tüberküloz enfeksiyonunu, maruziyetini azaltmak ve uygun şekilde tedavi etmek, antenatal dönemden itibaren tütün maruziyetinden kaçınmak, iç ve dış hava kirliliğine maruziyeti en aza indirmek genel akciğer koruyucu stratejilerdir. Altta yatan hastalığın düzenli olarak gözden geçirilmesi, izlenmesi ve tedavisi, bakteriyel enfeksiyon ve inflamasyon döngüsünün kırılması, yeterli beslenme, genel hijyen ve fiziksel aktivite teşvik edilmesi, varsa ilişkili astım, gastroözofageal reflü hastalığını tedavi edilmesi, gerekliyse evde oksijen kullanımının sağlanması, pulmoner hipertansiyon veya sağ kalp yetmezliği gibi komplikasyonların tedavi edilmesi tekrarlayan akciğer enfeksiyonu olan çocuklarda tedavi seçenekleridir. Stabil çocuklarda her 4-6 ayda bir ve spesifik tanı konulamayan ya da devam eden bulguları olan çocuklarda ise daha sık kontrol önerilmektedir. Her kontrolde balgam kültürü ve mikroskobisi, uygulayabilen çocuklarda solunum fonksiyon testi ile hastalar izlenmelidir.

Kaynaklar

1) Patria MF, Esposito S. Recurrent lower respiratory tract infections in children: a practical approach to diagnosis. *Paediatr Respir Rev*. 2013;14(1):53-60.
2) Brand PL, Hoving MF, de Groot EP. Evaluating the child with recurrent lower respiratory tract infections. *Paediatr Respir Rev*. 2012;13(3):135-138.
3) de Benedictis FM, Bush A. Recurrent lower respiratory tract infections in children. *BMJ*. 2018;362:k2698.
4) Dangor Z, Verwey C, Lala SG, et al. Lower Respiratory Tract Infection in Children: When Are Further Investigations Warranted?. *Front Pediatr*. 2021;9:708100.
5) Everard ML. Paediatric respiratory infections. *Eur Respir Rev*. 2016;25(139):36-40.

Olgu Sunumu

Dr. Beste Özsezen

Şanlıurfa Eğitim ve Araştırma Hastanesi Çocuk Göğüs Hastalıkları Bilim Dalı

Pulmoner hipertansiyon, pulmoner arter basıncı ve pulmoner vasküler direnç değerlerinde artışla seyreden, sağ ventrikül disfonksiyonu ve sol ventrikül dolumunda azalma ve terminal olarak kalp yetersizliğine sebep olan ilerleyici bir hastalıktır. Sağ kalp kateterizasyonu ile belirlenen, istirahat durumundaki ortalama pulmoner arter basıncının ≥ 25 mmHg olması pulmoner hipertansiyon (PH) olarak tanımlanmaktadır. Çocuklarda pulmoner HT beş ana grupta sınıflandırılmaktadır. Bu gruplar sırası ile pulmoner arteriyal hipertansiyon, sol kalp hastalığına bağlı pulmoner hipertansiyon, akciğer hastalığı ve/veya hipoksiye bağlı pulmoner hipertansiyon, pulmoner arter obstrüksiyonuna bağlı pulmoner hipertansiyon ve mekanizmaları belirsiz ve/veya çok faktörlü pulmoner hipertansiyondur. Pulmoner hipertansiyonda dispne, egzersiz kapasitesinde azalma, baş dönmesi, senkop, halsizlik, göğüs ağrısı, çarpıntı, kuru öksürük, kilo alamama, hemoptizi ve kalp yetmezliği bulguları görülebilir. Fizik muayenede siyanoz, çomak parmak, sklerodaktili, raynoud fenomeni, dijital ülserler, takipne, göğüs duvarı deformiteleri, boyun venlerinde dolgunluk, ödem asit, hepatomegali, S2'de pulmoner komponentte sertleşme, pansistolik, diyastolik üfürüm, galo ritmi, raller ve ronküsler saptanabilir. Tanıda öncelikle öykü ve fizik muayene bulguları ile pulmoner hipertansiyondan şüphelenilmesi ve EKG, EKO, akciğer grafisi, toraks bilgisayarlı tomografisi, solunum fonksiyon testleri, kan gazı, kardiyak kateterizasyon, polisomnografi, genetik analiz ve kardiyak manyetik rezonans görüntüleme tetkiklerinden faydalanılmaktadır. Tanı için altın standart sağ kalp kateterizasyonudur. Tedavide oksijen desteği, diüretikler, ACE inhibitörleri, beta blokerler, digoksin, kalsiyum kanal blokerleri, endotelin reseptör antagnoistleri, prostasiklin, inhale nitrik oksit ve fosfodiesteraz inhibitörleri kullanılmaktadır (1-2). Aşağıda pulmoner arteryal hipertansiyon tanısı alan bir olgu tanımlanmaktadır.

Olgu Sunumu:

13 yaş 9 aylık kız hasta altı ay önce, günlük fiziksel aktivitesine engel olmayan halsizlik ve çabuk yorulma şikayetleri başlamış. Bu şikayetleri başladıktan dört ay sonra COVID-19 enfeksiyonu geçirmiş olup akciğer tutulumu olmadığı öğrenilmiştir. COVID-19 enfeksiyonu geçirdikten bir ay. sonra nefes darlığı ve öksürük şikayetleri gelişmiş, sonrasında hemoptizi şikayeti eklenmiştir. Bu şikayetlerle hastaneye başvuran hasta COVID-19 pnömonisi ön tanısı ile çocuk yoğun bakım ünitesine yatırılmıştır. Hastanın alınan aile öyküsünde annesine pulmoner hipertansiyon tanısı konduğu, annesinin kardeşinin kızında da pulmoner hipertansiyon tanısı olduğu öğrenilmiştir. Hastaneye yatışında yapılan fizik muayenesinde takipneik, taşikardik olduğu oda havasında oksijen saturasyonunun %85 olduğu, solunum sistemi muayenesinde interkostal retraksiyonları, bilateral ralleri, kardiyak muayenesinde 2/6 sistolik üfürümü saptanmıştır. Labaratuvar incelemesinde lökositozu, C reaktif protein yüksekliği ve metabolik asidozu olup, kardiyak enzimleri ve koagulasyon paramaterleri normal saptanmıştır. Hastanın aynı dönemde bakılan COVİD-PCR sonucunun 2 kez negatif

görülmüştür. Hastanın çekilen akciğer grafisinde bilateral buzlu cam dansitesinde alanlarla birlikte pulmoner konus belirgindir. Yapılan ekokardiyografisinde TY'ye göre hesaplanan pulmoner arter basıncı 50mmHg olup, konjenital bir kardiyak anomali eşlik etmemektedir. Pulmoner hipertansiyon ayırıcı tanısına yönelik çekilen kontrastlı toraks BT'de akciğer parankim penceresinde interlobüler septal kalınlaşmalar ve sentrilobüler nodüller, mediasten penceresinde ise pulmoner arter çapında artış saptanmıştır. Pulmoner hipertansiyon etyolojisine yönelik yapılan değerlendirmesinde herhangi akciğer hastalığı veya romatolojik hastalık saptanmamıştır. Aile öyküsü de göz önüne alındığında pulmoner hipertansiyona neden olacak başka bir patoloji olmaması nedeniyle hastaya pulmoner arteryal hipertansiyon tanısı konmuştur. Solunum yetmezliğine yönelik hastaya non invaziv mekanik ventilatör desteği verilmiştir. Pulmoner hipertansiyona yönelik hastaya endotelin reseptör antagonisti başlanmıştır. İzlemde pulmoner arter basıncında artış olması üzerine tedavisine prostoglandin infüzyonu eklenmiştir. Prostoglandin infüzyonu başlandıktan sonra solunum sıkıntısında artış, kardiyak enzimlerde yükselme, akciğer grafisinde yeni gelişen pulmoner ödem ile uyumlu bulgular olması nedeniyle prostoglandin infüzyonu kesilmek zorunda kalmıştır. Pulmoner arteryal hipertansiyon genetik analiz sonucunda hastada BMPR2 heterozigot mutasyon saptanmıştır. Hastanın klinik durumunun prostoglandin infüzyonu başlandıktan sonra kötüleşmesi göz önüne alındığında BMPR2 mutasyonu ile birlikte hastaya pulmoner venookluziv hastalık tanısı konmuştur.

Pulmoner venookluziv hastalık periferik pulmoner venlerin intimasının ilerleyici kalınlaşması ve fibrozisine bağlı olarak oluşan nadir bir pulmoner arteryal hipertansiyon nedenidir. Kesin tanısı patolojik bulgulara dayanmakla birlikte akciğer biyopsisi çok risklidir. Pulmoner venookluziv hastalıkta idiyopatik/ kalıtsal pulmoner arteriyal hipertansiyona kıyasla daha hızlı ilerleyen ve pulmoner vazodilatörlere dirençli bir pulmoner hipertansiyon görülür. Sürekli intravenöz prostaglandin I2 infüzyonu, pulmoner venookluziv hastalığı olan hastalarda ölümcül pulmoner ödeme neden olmaktadır (3). Tek tedavisi akciğer naklidir.

Kaynaklar:

1. Çilsal E. Pulmoner hipertansiyon klinik sınıfla- masına güncel bakış. Kula S, editör. Pediatrik Pulmoner Hipertansiyon. 1. Baskı. Ankara: Türkiye Klinikleri; 2021. p.8-14.
2. Woerner, C., Cutz, E., Yoo, S. J., Grasemann, H., & Humpl, T. (2014). Pulmonary venoocclusive disease in childhood. Chest, 146(1), 167–174. https://doi.org/10.1378/chest.13-0172
3. Takemori, W., Yamamura, K., Tomita, Y., Egami, N., Eguchi, K., Nagata, H., Shirouzu, H., Ishikawa, Y., Nakajima, D., Yoshizawa, A., Date, H., & Ohga, S. (2022). Pediatric pulmonary veno-occlusive disease associated with a novel BMPR2 variant. Pediatric pulmonology, 57(5), 1366–1369.

POSTER BİLDİRİLER

P-01 Çocuklarda Skolyozun Posterior Yaklaşımla Düzeltilmesi Sonrası Oluşan Hemotoraksın Yönetilmesi

Alparslan Kapısız[1], Cem Kaya[1], Ramazan Karabulut[1], Zafer Türkyılmaz[1], Kaan Sönmez[1]
1 Gazi Üniversitesi Tıp Fakültesi Çocuk Cerrahisi

Skolyozun, posterior düzeltme cerrahisine bağlı hemotoraks insidansı %0.1 kadar az bildirilmiş olmasına ve literatürde neredeyse tamamının tedavisinin ek bir işleme gereksinim duyulmadan gözlem olarak bildirilmesine rağmen, hemotoraks mortalite ve morbiditeye neden olabilmektedir. Buna ek olarak aynı zamanda literatürde skolyoz için yapılan posterior düzeltme sonrası meydana gelen hemotaksın yönetiminde yeterince veri mevcut değildir. Amaç: Bu retrospektif çalışmamızın amacı skolyoz için yapılan posterior düzeltme sonrası oluşan hemotaks vakalarımızı değerlendirmekti. Uygun etik onam alındıktan sonra 2016-2021 yılları arasında skolyoz için posterior düzeltme ameliyatı geçiren tüm pediatrik hastaların elektronik tıbbi kayıtlarını geriye dönük olarak inceledik. Posterior düzeltme cerrahisi uygulanan 135 hastadan postoperatif hemotoraks gelişen 5 hasta çalışmaya dahil edildi. Bulgular: Beş hastada postoperatif erken dönemde hemotoraks gelişti. 5 hastanın dördüne ameliyat sonrası ilk 24 saat içinde göğüs tüpü takıldı. bu prosedürler hemotoraksın etkin drenajı ve komplikasyonsuz bir iyileşme ile sonuçlandı. göğüs tüpleri ortalama 3 günde (2-4 gün) çekildi. Beşinci hastaya ameliyattan 3 gün sonra ultrason eşliğinde 8f pigtail kateter yerleştirildi. Hastanın takibinde yeterli drenaj olmaması ve klinik durumunun düzelmemesi üzerine yaşına uygun göğüs tüpü takıldı. akciğer grafisi veya BT taramasında belirgin olan plevral boşlukta torakostomi tüpünden drene edilemeyen hemotoraks mevcuttu. Bunun üzerine hastaya dekortikasyon amacıyla torakotomi yapıldı. Takip sırasında herhangi bir komplikasyon gelişmedi. Sonuç: Hemotoraks yeterince drene edilmediğinde ciddi komplikasyonlara neden olabilir; bu nedenle mümkün olan en kısa sürede uygun boyutta bir göğüs tüpü takılmalı ve yeterli drenaj yakından izlenmelidir.

Anahtar Kelimeler: hemotoraks skolyoz dekortikasyon posterior düzeltme cerrahisi

P-02 Plastik Bronşit ve Human Bocavirüs: 3 Vaka Sunumu

Aslı İmran Yılmaz[1], Ahmet Çopur[2], Havva Parlatan[2], Gökçen Ünal[1], Hanife Tuğçe Çağlar[1], Abdullah Yazar[2], Sevgi Pekcan[1]
1 Necmettin Erbakan Üniversitesi, Meram Tıp Fakültesi, Çocuk Göğüs Hastalıkları
2 Necmettin Erbakan Üniversitesi, Meram Tıp Fakültesi, Çocuk Sağlığı ve Hastalıkları Anabilim Dalı

Amaç: Human Bocavirüs (HBoV) pozitifliği ve plastik bronşit (PB) birlikteliğinin klinik özelliklerini araştırmak ve analiz etmek. Olgu sunumu: Bu yazıda 24-56 aylık 3 çocukta Human Bocavirüs (HBoV) enfeksiyonuna bağlı plastik bronşit olgusu sunuldu. Hastalardan biri kız, diğerleri erkekti. Hepsi öksürük, takipne ve akut solunum yetmezliği ile başvurdu. Hastaların fizik muayenesinde akciğer seslerinde azalma duyuldu. Göğüs röntgeni çekildiğinde, atelektazi, hava hapsi ve konsolidasyon bulguları görüldü. Yabancı cisim aspirasyonu açısından şüphelenildi. İkisine toraks bilgisayarlı tomografisi (BT) çekildi ve sol üst lob atelektazi görüldü. Hastalardan biri solunum yetmezliği nedeni ile 3 gün entübe edildi, takibinde derin trakeal aspirasyon ile koyu, mukoid bronşiyal yapıların şeklini alan lezyon tespit edildi. Diğer hastalara rijit bronkoskopi yapıldı ve bronşiyal plaklar çıkarıldı. İnhalasyon tedavisi için %7 sodyum klorür solüsyonu ve dornaz alfa kullanıldı ve göğüs fizyoterapisi yapıldı. Hastalara boca virüs PCR pozitifliği tespit edilene kadar intravenöz antibiyotik verildi. Plakların patolojik incelemesinde inflamatuar hücrelerin yoğunluğu izlendi. Hastalarda inflamasyonun tetiklediği tip 1 plastik bronşit düşünüldü. Bronşiyal plaklar çıkarıldıktan sonra hastaların klinik durumu ve radyografik görüntüleri önemli ölçüde düzeldi ve hastaların tamamı herhangi bir komplikasyon olmadan tamamen iyileşti. Sonuç olarak, PB nadir görülen, değişken klinik semptomlarla mortal seyirli olabilen bir hastalıktır. Tanımladığımız vakalarda ajan olarak HBoV saptadık. Bildiğimiz kadarıyla HBoV ve plastik bronşit birlikteliği ile ilgili vaka sunumu yokur. HBoV'nun da masum olmadığını ve plastik bronşite neden olabildiği için akılda tutulması gerektiğini düşünüyoruz.

Anahtar Kelimeler: plastik bronşit,bocavirüs,yabancı cisim aspirasyonu

P-03 Okul Çağı Çocuğunda Nadir Görülen Bir Durum: Diş Aspirasyonu

Buşra Zeynep Yılmaz[1], Sevgi Pekcan[2], Gökçen Ünal[2], Aslı İmran Yılmaz[2]
1 Necmettin Erbakan Üniversitesi Meram Tıp Fakültesi Çocuk Sağlığı ve Hastalıkları
2 Necmettin Erbakan Üniversitesi, Meram Tıp Fakültesi, Çocuk Göğüs Hastalıkları

Yabancı cisim aspirasyonu (YCA), özellikle çocukluk döneminde çoğunlukla 6 ay ve 4 yaş arasında, morbidite ve mortalitesi yüksek olan en sık görülen solunum sistemi acillerinden biridir. Solunum yoluna aspire edilen yabancı cisimler genellikle fındık gibi organik maddelerdir ve radyolojik olarak doğrudan görüntülenemezler. Öykü genellikle şüphelidir ve YCA'dan şüphe etmek hastanın tanı alması açısından önemlidir. Hastanın ani başlayan öksürüğünün olması YCA tanısı için en spesifik semptomdur. Fizik muayenede YCA'nın olduğu tarafta akciğer seslerinde azalma, hırıltı ve hışıltı duyulabilir. Akciğer grafisinde tek taraflı havalanma artışı, atelektazi, mediastinal şift, infiltrasyon, yabancı cismin kendisi olabileceği gibi tamamen normal de olabilir. Yabancı cisimler genellikle sağ akciğer ana bronşa yerleşme eğilimindedirler. Bunun sebebi sağ ana bronşun sol ana bronşa göre daha büyük olması ve trakeadan 25o açıyla dallanmasıdır. Tanısı koyulmayan ve geciken YCA'lar asfiksi, pnömoni, atelektazi veya bronşiektazi gibi ciddi komplikasyonlar ile başvurabilmektedir. YCA varlığını en iyi doğrulayacak klinik ve radyolojik bulgular tartışmalıdır. Hastaya bronkoskopi yapma kararı esas olarak öyküye dayanır; fizik muayene ve radyolojik tetkikler tanının desteklenmesinde rol oynar. Biz bu olgu sunumunda diş aspire eden 6 yaşında bir kız hastayı sunuyoruz. Bilinen hastalığı olmayan 6 yaşında kız hasta ateş, öksürük ve nefes darlığı şikâyeti ile başvurdu. Fizik muayenesinde sağ akciğer alt zonlarda seslerde azalma ve krepitan ralleri vardı, vital bulguları normaldi. Yapılan arka-ön akciğer grafisinde, belirgin havalanma farkı yoktu fakat sağ alt bronşta sıkıştığı düşünülen yabancı cisim izlendi. Hastanın öyküsü derinleştirildiğinde 3 ay önce kendi sallanan süt dişinin yuttuğu ve o dönemden itibaren hırıltılı solunumunun olduğu; bir kere inhaler tedavi ihtiyacının olduğu öğrenildi. Yabancı cisim (diş) rijit bronkoskopi ile sağ alt bronştan çıkarıldı. Kontrol bronkoskopisinde herhangi bir başka yabancı cisim gözlenmedi. Hastanın kontrol arka-ön akciğer grafisi normal olarak değerlendirildi. Takibinde şikâyeti gerileyen, fizik muayenesi normal olan hasta şifa ile taburcu edildi. Aspire edilen yabancı cisimlerin büyük bir kısmı besinlerden oluşsa da bizim olgumuzda olduğu gibi farklı yabancı cisimler olabilir. YCA sıklıkla 4 yaşından önce görülür; ancak olgumuzda olduğu gibi okul çağında ve her yaşta ortaya çıkabileceği unutulmamalıdır.

Anahtar Kelimeler: diş, yabancı cisim, çocuk

P-04 Sistemik Jüvenil İdiyopatik Artrit Hastalığında Akciğer Tutulumu

Cansu Ayten Tatar[1], Erdal Atalay[2], Müşerref Kasap Cüceoğlu[2], Halime Büyükşahin[3], Meltem Erdal [3], Özge Başaran[2], Ezgi Deniz Batu Akal[2], Ebru Yalçın[3], Deniz Doğru[3], Yelda Bilginer[2], Uğur Özçelik[3], Seza Özen[2]
1 Hacettepe Üniversitesi Tıp Fakültesi, Çocuk Sağlığı ve Hastalıkları Anabilim Dalı
2 Hacettepe Üniversitesi Tıp Fakültesi, Çocuk Sağlığı ve Hastalıkları Anabilim Dalı, Çocuk Romatoloji Bilim Dalı
3 Hacettepe Üniversitesi Tıp Fakültesi, Çocuk Sağlığı ve Hastalıkları Anabilim Dalı, Çocuk Göğüs Hastalıkları Bilim Dalı

Giriş ve Amaç: Sistemik jüvenil idiyopatik artrit (sJIA), çocukluk çağının kronik ve inflamatuar bir hastalığıdır ve jüvenil idiyopatik artrit hastalarının %10-20'sinde görülmektedir. Makrofaj aktivasyon sendromu (MAS) bu hastalığın en sık karşılaşılan hayatı tehdit eden komplikasyonudur. Sistemik JIA hastalık komplikasyonu olarak veya tedavide kullanılan ilaçlarla ilişkili olarak görülen kronik parankimal akciğer hastalığı sıklığı her geçen gün artmaktadır. Yöntem: Hacettepe Üniversitesi Çocuk Romatoloji ve Çocuk Göğüs Hastalıkları Bilim Dalı'nda sJİA tanısıyla izlenen ve akciğer tutulumu olan 7 hasta çalışmaya dahil edilmiştir. Hastalara ait veriler elektronik dosya kayıtlarından geriye dönük olarak incelenmiştir. Bulgular: Hastaların 3'ü (%42,8) kız olup sJİA median tanı yaşı dörttü. Beş (%71,4) hastada izlem sırasında en az bir kere makrofaj aktivasyon sendromu gelişti. Hastaların 4'ünde (%57,1) kronik persistan, 3'ünde polisiklik ve 1'inde monosiklik hastalık seyri gözlendi. Hastaların akciğer tutulumu toraks bilgisayarlı tomografi (BT) ile gösterilmiş olup sJİA tanısından median 4 yıl sonra geliştiği görüldü. Hastaların tümünde peribronşial ve/veya septal kalınlaşma, 6 (%85,7) hastada buzlu cam dansiteleri, 2 (%28,5) hastada pulmoner hipertansiyon bulguları ve 1 (%14,2) hastada kaviter lezyon saptandı. Solunum fonksiyon testi 5 hastaya yapılabildi. Bu hastaların ikisinde obstrüksiyon ve restriksiyon bulguları bir arada gözlendi. Bir hastaya bronkoalveolar lavaj yapıldı. Nötrofillerden zengin inflamasyon ve lipid boyası ile %70 kadar makrofajda yağ birikimi izlendi. Hastaların akciğer tutulumları açısından tedavi izlem süresi median 4 yıldı. Klinik ve radyolojik iyileşme FEV1'de düzelme veya akciğer grafileri ile değerlendirildi, takibe gelmeyen bir hasta haricinde hastaların tümünde iyileşme görüldü. Hastaların tedavisinde tanı anında ilk seçenek olarak steroid kullanıldı ve klinik izlemleri sırasında hepsine biyolojik ajan tedavisi başlandı. Hastaların akciğer tutulumları açısından tedavi izlem süresi median 4 yıldı. Klinik ve radyolojik iyileşme FEV1'de düzelme veya akciğer grafileri ile değerlendirildi, takibe gelmeyen bir hasta haricinde hastaların tümünde iyileşme görüldü. Tartışma ve Sonuç: Hastanemizde sJİA tanısıyla izlenen ve akciğer tutulumu olan 7 hasta incelendiğinde zor kontrol altına alınan, polisiklik veya kronik persistan hastalık seyri gösteren ve en az bir kere MAS atağı öyküsü olan hastalarda izlemde kronik parankimal akciğer hastalığı gelişme ihtimali yüksek olarak yorumlanabilir. Bu hastalarda akciğer tutulumunun olabileceğinin akılda tutulması ve hastaların bu yönlerden de takip edilmesi erken tanı ve tedavi açısından önemlidir.

Anahtar Kelimeler: Kronik parankimal akciğer hastalığı, sistemik güvenil idiopatik artrit

P-05 Dursun Sendromunda İlk Defa Tanımlanan Bir Organize Pnömoni Olgusu

Deniz Mavi[1], Zeynep Reyhan Onay[1], Sinem Can Oksay[1], Gülay Bilgin[1], Yetkin Ayhan[1], Saniye Girit[1]
1 İstanbul Medeniyet Üniversitesi

GİRİŞ:Organize pnömoni; akut veya subakut hasara sekonder gelişen, respiratuar bronşiollerde ve alveollarin içinde granulasyon dokusu gelişmesi ile karakterize histopatolojik bir durumu tanımlamaktadır. Primer (kriptojenik) ya da sekonder olarak ikiye ayrılır; kriptojenik organize pnömoni idiopatik intertisyel akciğer hastalığı sınıflamasında yer alırken, sekonder organize pnömoni bu durumu yol açabilecek çeşitli hastalıklar ile gelişebilecek karakteristik akciğer bulgularını içerir. Bu hastalıklar özellikle bağ dokusu hastalıkları, maligniteler, immun yetmezlikler, ilaçlar, radyasyon hasarı, organ nakli gibi durumlarda meydana gelir. Spesifik semptomlar göstermez sıklıkla kuru öksürük ve dispne ile kliniklere başvururlar. Merkezimizde ağır konjenital nötropeni nedeniyle takip edilen ve tekrarlayan akciğer enfeksiyonları olan hastada organize pnömoni gelişmesini ve ağır konjenital nötropenin nadir bir nedeni olan G6PC3 mutasyonu (Dursun sendromu) gidişatını anlatmak istedik. OLGU:15 yaşında kız çocuk hematoloji kliniğinden konjenital nötropeni nedeniyle takip edilmekteydi. Hastanın özgeçmişinde 7 yaşında atrial septal defekt onarımı nedeniyle opere olduğu, 6 aylıkken pnömoni nedeniyle yoğun bakım yatışı olduğu ve tekrarlayan alt solunum yolu enfeksiyonu nedeniyle çoklu yatışları olduğu öğrenildi. Soygeçmişinde anne ve baba arasında akraba evliliği mevcuttu. Hasta astım nedeniyle takip edilmekte ve mevsim geçişlerinde inhale flutikazon propiyanat kullanmaktaydı. Tarafımıza 3 aydır giderek artma eğilimi gösteren, egzersizle çabuk yorulma ve kuru öksürük şikâyetleri ile başvurdu. Fizik muayenesinde; boy: 155 cm(25-50p), kilo:36 kg(3p<), her iki baş parmakta çomaklaşma görüldü. Göğüsünde operasyon skarı ve özellikle yüzünde yüzeyel venlerde belirginleşme mevcuttu. Hastanın yapılan solunum fonksiyon testinde FEV1: %41 FVC: %62 FEV1/FVC: 80 TLC:83 DLCO: %62 saptandı. Yapılan 6 dakika yürüyüş testi 390 metre olarak sonuçlandı. Çekilen kontrastlı toraks tomografisi organize pnömoni ile uyumlu bulundu. Bunun üzerine sekonder organize pnömoni etyoloji açısından kollojen doku hastalıklarına yönelik tetikleri yapıldı ve negatif saptandı. Hastanın yapılan fiberoptik bronkoskopisinde yaygın bronşiektazik görünümü olduğu izlendi. Bu aşamada gönderilen klinik ekzon dizilemede hastada GP6C3 homozigot mutasyonu saptandı. Hasta immunyetmezlik açısından çocuk immuninolojiye konsülte edildi ve tedavisine trimetoprim+sulfmetaksazol profilaksisi ve Intravenöz immun globilin eklenmesi planlandı. SONUÇ:Organize pnömoninin etyolojisine yönelik araştırmanın önemini belirtmek istediğimiz bu çalışmada ağır konjenital nötropeninin nadir bir nedeni olan Dursun sendromunun; özellikle tekrarlayan alt solunum yolu enfeksiyonları nedeniyle takip edilen, kardiak patolojiler, ürogenital sistem anomalileri ve yüzeyel venlerde belirginleşme görülen hastalarda akılda tutulması gerektiğini vurgulamak istedik.

Anahtar Kelimeler: Dursun sendromu, Konjenital nötropeni, Organize pnömoni

P-06 Kistik Fibrozis Tanılı İki Kardeşte (CFTR) Geninde Saptadığımız Yeni Bir Mutasyon

Elif Arık[1], Özlem Keskin[1], Mahmut Cesur[1], Ercan Küçükosmanoğlu[1]
1 Gaziantep Üniversitesi Tıp Fakültesi

Giriş Kistik fibroz (CF), CFTR genindeki mutasyonlara bağlı olarak kistik fibroz transmembran iletkenlik düzenleyici (CFTR) protein miktarı ve/veya fonksiyonunun kaybının neden olduğu ilerleyici, yaşamı tehdit eden genetik multiorgan tutulumu olan bir hastalıktır. Günümüzde CFTR geninin hastalığa neden olan 2000'den fazla varyantı bulunmuştur ve bunların etnik ve coğrafi dağılımları farklılıklar göstermektedir. Türkiye, genetikte geniş bir çeşitlilik yaratan Avrupa ve Asya göç yollarının kavşağında yer almaktadır. Yapılan çalışmalar Türk hastalarda KFTR mutasyonlarının heterojen olduğunu göstermiştir. Bununla birlikte, Türkiye'deki genetik varyantlar hakkında bilinenler oldukça sınırlıdır. Biz de daha önce tanımlanmamış CFTR geninde saptadığımız novel mutasyonu: V1160X olan iki kardeş olguyu sunuyoruz. Olgu sunumları Anne babaları arasında birinci derece akrabalık öyküsü olan ki kardeşte CFTR geninde saptadığımız novel mutasyon: V1160X tespit edildi. Hastalardaki diğer mutasyon c.1055G>A idi. Olgu 1: 11 yaşında erkek hasta, üç aylıkken sık tekrarlayan ishal şikayetiyle başvurduğunda etyoloji araştırılırken ter klorür seviyesi 75 mEg/L olması üzerine KF tanısı almış. Hastanın sekiz defa hastaneye yatış öyküsü mevcuttu ve sık tekrarlayan psödobartter sendromu (PBS) atakları oluyordu. Fekal elastaz değeri 100 olan hastada pankreas yetmezliği ve AST, ALT yüksekliği, hepatomegali mevcuttu. Hastanın bronşektazisi yoktu, solunum yolu kültürlerinde henüz PA üremesi olmamıştı, son iki kültüründe MRSA saptandı. Olgu 2: İki aylıkken gelişme geriliği nedeniyle araştırılırken tanı alan, terde klorür seviyesi 107 mEg/L olan 23 yaşında erkekti. Hastanın hepatomegalisi, sık tekrarlayan PBS atakları mevcuttu. Bir yıl önce prerenal akut böbrek yetmezliği nedeniyle nefroloji servisinde yatışı oldu. Hastada bronşektazi yoktu, solunum yolu kültürlerinde henüz PA üremesi olmamıştı. Sonuç Mutasyon tanımlaması, CFTR modülatör tedavileri için uygun hastaları gösterir ve doktorlara tedavi modaliteleri sağlayarak KF hastalarının hayat kalitesini arttırıp yaşam şanslarını arttırır. Bu nedenle, yeni yapılan çalışmalar mutasyona özgü CFTR modülatör tedaviler geliştirdikçe genetik analiz yapılarak farklı coğrafi bölgelerdeki CFTR mutasyonlarının ortaya çıkarılması ve raporlanması hayati önem arz etmektedir.

Anahtar Kelimeler: Kistik fibrozis, novel mutasyon, V1160X

P-07 Covid-19 Pandemisi Kistik Fibrozisli Çocuk Hastaların Acil Servis Başvurularını ve Hastane Maliyetlerini Etkiledi mi?

Eylül Pınar Çakır[1], Pelin Asfuroğlu[1], Zeynep İlkşen Hocoğlu[1], Songül Tomar Güneysu[2], Okşan Derinöz Güleryüz[2], Tuğba Şişmanlar Eyüboğlu[1], Ayşe Tana Aslan[1]

[1]Gazi Üniversitesi Tıp Fakültesi, Çocuk Göğüs Hastalıkları Bilim Dalı, Ankara, Türkiye

[2] Gazi Üniversitesi Tıp Fakültesi, Çocuk Acil Bilim Dalı, Ankara, Türkiye

Giriş ve Amaç: Kistik fibrozis (KF) beyaz ırkın en sık genetik hastalığı olup sık acil başvurusu gerektirebilir. COVID-19 pandemisi süreci KF hastalarının hastane başvurularında değişikliğe neden olabilir. Çalışmamız ile KF hastalarının pandemi öncesi iki yıl ve pandemi süresince çocuk acil servisine başvuru sayıları, sebeplerini ve hastane maliyetlerini karşılaştırmayı amaçladık. Yöntem: Gazi Üniversitesi Tıp Fakültesi Çocuk Göğüs Hastalıkları Bilim Dalı'nda takip edilen KF hastalarının 01.01.2018- 11.03.2022 tarihleri arasında çocuk acil poliklinik başvuruları hastane bilgi sisteminden değerlendirildi. Pandemiden önceki iki yıl ve pandemi süresince başvuru sayıları, şikayetleri, muayene bulguları, acil serviste yapılan tetkikler ve müdahaleler, hastane yatış gereklilikleri, hastane maliyetleri retrospektif olarak araştırıldı ve pandemi öncesi ve sürecinde karşılaştırıldı. Bulgular: Toplam 65 KF hastanın 32'sinin dört yılda çocuk acil servis başvuruları olduğu görüldü. Bu 32 hastanın ortalama güncel yaşı 9,3±5,2 yıldı. Hastaların 17'si (%53,1) erkekti. Hastaların 9'u yalnızca pandemi öncesi dönemde, 8'i yalnızca pandemi süresince ve 15'i hem pandemi öncesi hem de pandemi süresince acile servise başvurmuştu. Acil servise başvuran hasta sayısında pandemi öncesi ve sürecinde anlamlı farklılık saptanmadı (p=0,717). Hastaların pandemi öncesi acile başvuru sayısı ortalama 1,5±1,6, pandemi süresince 1,4±1,5 idi; anlamlı fark saptanmadı (p=0,942). Hastaların acil servise en sık başvuru nedeni pandemi öncesi dönemde %54,2, pandemi süresince %65,2 solunumsal nedenlerdi. Gastrointestinal sistem bulgularıyla başvuru pandemi öncesi %37,5, pandemi sürecinde %17,4 görüldü ve istatistiksel anlamlı fark saptandı (p=0,020). Pandemi sürecinde acil servise başvuran 2 kistik fibrozis hastası COVID tanısı aldı. Pandemi öncesi 10 (%41,7), pandemi süresince 16 (%69,6) hasta acil servisten kliniğe yatırıldı. Pandemi öncesi ve sonrası sırasıyla hastane yatışı nedenlerinde pulmoner alevlenme %31,3 ve %73,9 (p=0,001), gastrointestinal bulgular %62,5 ve %17,5 (p=0,001) olarak saptandı. Hastaların acil servis başvuru maliyeti pandemi öncesi ve sürecinde sırasıyla ortalama 631,0±1317,3 (0-4785) ve 1848,9±4033,2 (0-16717) Türk lirasıydı. Maliyet açısından pandemi sürecinde artış görülse de istatistiksel anlamlı fark saptanmadı (p=0,097). Tartışma ve Sonuç: Pandemi döneminde hastane başvuruları genel olarak azalmasına rağmen KF hastalarında pandemi döneminde acil servis başvurularında belirgin değişiklik saptanmamıştır. Hastaneye başvurularının neden olduğu kurum maliyeti pandemi sürecinde artış görülse de anlamlı değişiklik saptanmamıştır. Hastaların başvuru şikayetleri pandemi döneminde daha sık pulmoner alevlenmedir. Pandemi sürecinin kronik hastalığı olan hastaların acil servis başvurularına etkisi olmadığı düşünülebilir.

Anahtar Kelimeler: Kistik Fibrozis, COVİD-19 pandemi, acil servis başvurusu

P-08 Radyokontrast Madde Uygulaması Sonrası Ağır Anafilaksi: İki Olgu

Sinem Polat Terece[1], Gizem Köken[1], H. İlbilge Ertoy Karagöl[1], Arzu Bakırtaş[1]
1 Gazi Üniversitesi Tıp Fakültesi Çocuk Alerji Bilim Dalı

Giriş ve Amaç: Düşük osmolaliteli non-iyonik radyokontrast maddelerle (RKM) hipersensitivite reaksiyonları yüksek osmolaliteli iyonik olanlara göre daha nadirdir. Burada düşük osmolaliteli non-iyonik iki farklı RKM ile anafilaksi gelişen iki olgu sunulmuştur. Olgu 1: Subdural hematom tanısıyla Beyin Cerrahi Kliniği'nde izlenen 17 yaşında kız hasta anjiografi sırasında gelişen reaksiyon nedeniyle danışıldı. Öyküsünden anjiografi sırasında arter içi İyoheksol (Omnipol®) verilir verilmez yaygın ürtiker, dudaklarında anjioödem geliştiği; yutkunma güçlüğü ve nefes darlığı yaşadığı öğrenildi. Bu esnadaki vital bulgularından; solunum sayısı: 32/dakika, oksijen satürasyonu: %96 (oda havasında), kalp tepe atımı: 140/dakika, kan basıncı: 60/40 mmHg idi. Hasta intramusküler adrenalin, serum fizyolojik infüzyonu, intravenöz metilprednizolon ve difenhidramin tedavisi ile hızla düzelmişti. Hastanın öz ve soygeçmişinde bilinen atopik hastalık ve ilaç alerjisi öyküsü yoktu. Hasta iyoheksole bağlı ağır anafilaksi olarak değerlendirildi. Hastaya ilaç alerjisi bilgilendirme kartı oluşturuldu. Olgu 2: On yaşındaki kız hasta toraks tomografisi sırasında gelişen reaksiyon nedeniyle Çocuk Göğüs Hastalıkları tarafından danışıldı. Tomografi sırasında ven içi İoversol (Optiray®) verildikten hemen sonra yaygın ürtiker, nefes darlığı, kaşıntı ve hipotansiyon (75/50 mmHg) geliştiği; intramusküler adrenalin, intravenöz metilprednizolon ve difenhidramin tedavileri ile şikayetlerinin gerilediği öğrenildi. Hastanın öz ve soygeçmişinde bilinen atopik hastalık ve ilaç alerjisi öyküsü yoktu. İoversol ile yapılan prik ve intradermal testleri negatifti. Hasta ioversole bağlı ağır anafilaksi olarak değerlendirildi. Hastaya ilaç alerjisi bilgilendirme kartı oluşturuldu. Sonuç: Düşük osmolaliteli non-iyonik RKM'lerle daha az hipersensitivite reaksiyonu geliştiği bilindiğinden günlük pratikte daha çok tercih edilmektedir. Ancak iki olgumuzda da olduğu gibi düşük osmolaliteli non-iyonik RKM'lerle de ağır anafilaksi görülebileceği akılda tutulmalıdır.

Anahtar Kelimeler: anafilaksi, çocuk, radyokontrast madde

P-09 Homozigot G542X Mutasyonlu Bir Infantta; Yoğun Paraziter Enfestesyonlar Mukozal Immun Yetmezlikle İlgili Olabilir mi?

Gülay Bilgin[1], Zeynep Reyhan Onay[1], Yetkin Ayhan [1], Sinem Can Oksay[1], Deniz Mavi[1], Nurhan Kasap[1], Özlem Cavkaytar[1], Saniye Girit[1]
1 Medeniyet Üniversitesi Göztepe Prof. Dr. Süleyman Yalçın Şehir Hastanesi

Amaç: Kistik fibrozisin (KF) klinik bulgularının temel nedeni olan Kistik Fibrozis Transmembran Regülatör (CFTR) genindeki mutasyonlar; sık bilinen organ etkilenimi yanı sıra akciğerdeki epitelyal doğal bağışıklık fonksiyonunu da etkileyerek bakteriyel, viral, paraziter ve mantar enfeksiyonları ile kendini gösterebilir. Bu vakada, G542X homozigot mutasyonu olan ve alışılmadık şekilde fırsatçı viral, fungal, çoklu paraziter enfeksiyonlar ile seyretmesi nedeniyle bozulmuş doğal mukozal immün fonksiyonun etkinliğinin sorgulandığı 4 aylık hasta tartışılmıştır. Olgu sunumu: Yenidoğan döneminde IRT yüksekliği nedeniyle yapılan ter testi pozitif ve genetik analizinde homozigot c.1624G>Tp.(Gly542Ter) (G542X) varyasyonu saptanan hastaya KF tanısı konulmuştur. Başvurusunda günde 8-9 kez olan yağlı kıvamda aralıklı kanlı veya beyaz renkte olan dışkılama ve kusma şikayetleri mevcuttu. Fizik muayenesinde; kilosu ve boyu 3p altında, takipneik (dss:40/dk), subkostal çekilmesi ve 2/6 sistolik üfürümü, hepatomegalisi ve saçlı deride seboreik dermatiti vardı. Doğduğundan beri tekrarlayan sepsis ve pnömoni tablolarıyla uzun süre hastanede kalmış ve persistan ishal, aralıklı kanlı ve akolik gayta, kusma, kilo alamama yakınmalarıyla takip edilmişti. Ağır kolestatik karaciğer hastalığı olan hastanın tetkiklerinde periferik kanda hipereozinofili, MPO ve PR3 ANCA pozitifliği saptandı. Ursodeoksikolik asit ve pankreatik enzim replasmanı ile bulguları kontrol altına alınamayan ve kilo kaybı devam eden hastada eşlik eden gıda alerjisi saptanmadı. Toraks tomografisinde sağ orta lob lateral segment periferinde 1cm fokal nodüler konsolidasyon tespit edildi. Bronkoskopisi yapılan hastanın bronkoalveoler lavaj sıvısında CMV ve Pneumocystis jirovecii pozitifliği saptandı. Birinci ayından beri hipereozinofilisi olan hastanın Ascaris IgG, Toxocara IgG, Strongiloides IgG düzeyleri yüksek bulundu. Anti-viral ve anti-paraziter tedavilerle hipereozinofilisi gerileyen hastada ANCA pozitifliği çapraz reaksiyon olarak değerlendirildi. İmmünolojik tetkikleri normal saptanan ancak klinik ağır enfeksiyonlarla seyretmesinin temelinde mukozal bariyerde immün disfonksiyon olabileceği düşünülen hastaya IVIG tedavisi başlandı ve izleminde klinik düzelme elde edilerek, enfeksiyon sıklığı azaldı. Sonuç: Literatüre ve şu anki bilgilerimize göre KF'de bu kadar yoğun viral ve paraziter enfeksiyon varlığı alışılmadık bir durumdur. Özellikle KF'li hastalarda sıkça söz edilen Th17 sinyalizasyon bozukluğunun aynı zamanda paraziter hastalıklara da yatkınlık yarattığı bilinmektedir. Hipereozinofilisi olan birden fazla parazitle enfekte olan vakalarda zeminde mukozal bariyer ve mukozal immunite ile ilgili ileri araştırmalara ihtiyaç olduğunu düşünüyoruz.

Anahtar Kelimeler: G542X, Kistik Fibrozis, Hipereozinofili, Mukozal immunite, Parazitler

P-10 Teknolojik Cihaza Bağımlı Çocuk Hasta Polikliniği

Hale Molla Kafi[1], Selçuk Uzuner[1], Erkan Çakır[1]
1 Bezmialem Vakıf Üniversitesi Hastanesi

Son yıllarda ara ara kullanılmaya başlanan ''Teknoloji bağımlı çocuk'' yada '' Teknolojik cihaza bağımlı çocuk hasta'' kavramı genel olarak solunum, beslenme ve kas iskelet sistemi desteği teknolojik medikal yöntem ve cihazlarla desteklenen, günlük yaşamlarını bu cihazlara bağlı olarak sürdüren hasta çocukları kapsamaktadır. Bu hastalar genelde multdisipliner takip yapılan merkezlerde birden fazla tıbbi birim tarafından takip edilmekteler. İngiltere'de yapılan bir çalışmada, 1994 ve 2010 yılları arasında, ev tipi mekanik ventilatör uygulanan çocuk hastaların prevalansında 20 kat artış olduğu ve 6,7/100.000'a ulaştığı saptanmıştır (1).

Ülkemizdeki bu hastalar sağlık hizmeti almak için hastanelerin acil servislerine başvurmaktalar. Hastaların acilden ilgili birimlere yönlendirilmeleri konusunda çeşitli zorluklar yaşanmaktadır. Ayrıca tıbbi cihazlarla birlikte ve tekerlekli sandalye veya sedyeyle gelmeleri, enfeksiyonlara karşı savunmasız olmaları yüzünden diğer bölümlerin sırasında beklemeleri daha zordur.

Bu zorluklar bu tür hastalara hizmet veren ayrı bir poliklinik hizmetine ihtiyacı ortaya çıkarmıştır. Hastanemizde dört yıldır ''Teknolojik cihaz bağımlı çocuk hastalara'' özel hizmet veren poliklinik hizmetinden bahsedeceğiz.

Poliklinik ekibi bir uzman doktor, bir asistan doktor, bir anestezi teknikeri ve iki hemşireden oluşmaktadır. İşlem odasında bir adet sedye, puls oksimetre ve nabız monitörü, biri acil olmak üzere üç adet malzeme arabası, seyyar söğürme cihazı, hastane otomasyon sistemine bağlı üç adet bilgisayar, tıbbi malzeme lavaj lavabosu, el yıkama lavabosu, iki pencere,sarf malzeme ve evrak dolabı mevcuttur. Poliklinikte ortalama 10 hasta/ gün bakılmakta. Hastalar, aciliyet durumuna göre içeri alınır. Hasta sedyeye yatırılır, monitorize edilir ve doktor tarafından muayene edilir. Asistan doktor hastane bilgi sistemine hastanın öyküsünü ve fizik muayenesini girer, primer tanıların ICD kodlarını girer ve yapılan işlemleri kaydeder, gerektiğinde tetkik ister, Hastanın plan ve önerileri not eder, gerekli ilaç ve malzeme reçetelerini yazar.

Trakeostomi kanülü ve gastrostomi katateri, NG sonda değişimi doktor tarafından yapılmaktadır. Hastaların bakımı yapılırken, onlara refakat eden aile fertleri veya bakıcılarına doktor tarafından birebir eğitim verilir. Ev tipi ventilatöre bağlı hastaların cihaz ayarları kontrol edilir. İşlem yapılan hastaların müşahede odasında vital bulguları, komplikasyon durumları açısından takip edilirler. İleri tetkik veya tedavi gereken durumlarda hasta yatışa ya da acile yönlendirilir, ilgili bölümlere konsülte edilir.

Türkiye'de ''teknolojik cihaz bağımlı çocuk hasta'' polikliniği konusunda ciddi bir ihtiyaç söz konusudur. Hastaların bütüncül hizmet alabilecekleri bir birime ihtiyaç duymaktadırlar.

P-11 Kronik Öksürükte Sürpriz Bir Bulgu; Plastik Bronşit

Hanife Buşra Küçük [1], Erkan Çakır [1]
1 Bezmialem Vakıf Üniversitesi Hastanesi

Giriş: Plastik bronşit (PB); bronş ağacında dallanan rijit mukus tıkaçlarının oluşması sonucu gelişen ciddi bir akut solunum yolu hastalığıdır. Alerjik hastalık öyküsünün yokluğunda artan serum IgE bulgusu, alerjik bir reaksiyonun mukus tıkaçlarının oluşumuna katkıda bulunduğunu düşündürür. PB, kistik fibrosis, astım,pulmoner enfeksiyon ve siyanotik konjenital kalp hastalıkları gibi sistemik hastalıklarla ilişkili olabileceği gibi idiyopatik de olabilir. Burada bilinen alerji öyküsü olmayan , uzun süreli medikal tedaviye cevapsız, dirençli reaktif hava yolları açısından araştırılması sonucunda plastik bronşit tanısı alan bir olgu sunulmuştur. Olgu sunumu: 6 yaşındaki erkek hasta 2.5 aydır devam eden öksürük, dispne şikayetleri ile dış merkezde düzenli, etkin dozda antibiyoterapi ve inhaler steroid tedavisine rağmen kliniğinde düzelme olmaması üzerine polikliniğimize başvurdu. Fizik bakısında; solunum bulgusu olarak, bilateral wheezing, ekspiryumda uzama, ve yoğun ronkusleri mevcuttu. Hastanın yaşına göre persantilleri normal aralıktaydı. Hemogramı, akut faz reaktanları, ter testi, immunglobinleri, IgG ve lenfosit alt grupları normal olarak sonuçlandı. Hastanın akciğer grafisinde sol akciğer üst-orta lobunda yaygın atelektazilerinin görülmesi üzerine çekilen kontrastlı toraks tomografisinde solda belirgin hava hapsi ve atelektazilerinin görülmesi üzerine etiyolojiyi aydınlatmak amacıyla bronkoskopi yapıldı. Hastanın bronkoskopisinde, mukus tıkacının bronşların şeklini aldığı görüldü. Alınan materyalin patolojik incelemesinde yoğun mukus, eozinofil, lökositler, Charcot Leyden kristalleri, Chursman spiralleri görülmüş olup plastik bronşit ile uyumlu bulundu. Hücre bloğu kesitlerinde fungus hifalarına benzeyen yapılar görüldü. Hastanın bronkoalveolara lavaj kültürü normal ancak mantar kültüründe aspergilus species üremesi oldu. Allerjik bronkopulmoner aspergilloz (ABPA) tanısı ekarte edildi. Hastaya oral steroid tedavisi ve antifungal tedavi verildi. Takiplerinde hem radyolojik hem de klinik olarak tam iyileşme gözlendi. Sonuç olarak; plastik bronşit çocukluk çağında nadir görülen bir tanı olup etkin medikal tedaviye rağmen klinik iyileşme gözlenmeyen ve persistan atelektazileri olan hastalarda akılda tutulmalı ve erken bronkoskopi yapılmalıdır.

Anahtar Kelimeler: plastik bronşit, çocuk,

P-12 Yenidoğanda Nadir Bir Solunum Sıkıntısı Nedeni: Scimitar Sendromu

Selçuk Uzuner [1], Muhsin Kefçi [1], Hanife Buşra Küçük [1], Yalçıner Erdoğan [1], Yılmaz Yozgat [2], Erkan Çakır [1]
1 Bezmialem Vakıf Üniversitesi Hastanesi
2 Medipol Üniversitesi Hastanesi

GİRİŞ: "Scimitar" sendromu sağ akciğer hipoplazisi ve anormal pulmoner venlerin vena kava inferiyora açılması ile karakterize nadir bir hastalıktır. Göğüs radyografisinde sağ akciğer alt bölgesi ile kalp arasında '' Türk palası ''adı verilen orjinal bir görüntü oluşturur. Diğer anomalilerle birliktelik gösterir; bunlar en sık sağ akciğer hipoplazisi, kardiyak dekstropozisyon, sağ akciğerin anormal sistemik arteriyal dolaşımı, pulmoner sekestrasyon ve atriyal septal defekttir. Olgu sunumu : 20 yaşında sağlıklı anneden 39 gestasyonel haftada 3100 gram (AGA) olarak doğan erkek bebek, antenatal takiplerinde ; 2.düzey USG' de kalpte ılımlı kardiyomegali, minimal sol aks kayması, sağda miyokardiyal fibroelastozis saptanmış olup soygeçmişinde özellik yoktu.Hasta doğum sonrası takiplerinde solunum sıkıntısının gelişmesi üzerine yenidoğan yoğun bakım ünitesine alındı. Olgunun fizik muayenesinde; genel durumu orta – kötü, inlemesi , burun kanadı solunumu, subkostal , suprasternal çekilmeleri vardı. Oskültasyonda solunum sesleri sağda belirgin şekilde azalmış idi. Kalp muayenesinde üfürüm saptanmamakla birlikte S2 çiftleşmesi mevcut idi. Bakılan 4 ekstremite tansiyonları ve pre-post duktal oksijen saturasyonunda anlamlı bir fark gözlenmedi. Çekilen akciğer grafisinde sağ hemitoraksın sola göre belirgin derecede az havalandığı, kostodiafragmatik sinüs dışında yaygın hiperdens görünümü vardı. Ayrıca sağ kalp kontürü net seçilemiyordu. Sol hemitoraksta minimal infiltrasyon mevcuttu. Takiplerinde postnatal 7.gününde solunum yetmezliği gelişmesi üzerine entübe edildi ve grafisinde sağ akciğerin tama yakın havalanmadığı görüldü. Takiplerinde ekstübasyon zorluğu yaşanan hastadan etiyolojiye yönelik yapılan bronkoskopi sonucu; trakeadan itibaren sarı- yeşil renkli pürülan sekresyonla tıkalı , sağ ana bronş üst ve alt lob bronş ağızlarının dıştan bası?, malazi? etkisi ile tama yakın daralmış olduğu görüldü. Tanısal amaçlı yapılan kontrastlı toraks BT sonucunda sağ pulmoner ven vena kava inferiora açılmakta ve sağ akciğer hipoplazik ve her iki akciğer arasında geçişini gösteren ''Horseshoe lung'' imajı izlenmekte olup hasta Scimitar sendromu olarak değerlendirildi. Hastanın ekokardiografik ve anjiokardiyografik incelemesi yapıldı. Anjiografik incelemede scimitar venin sağ akciğer orta ve alt loplarının pulmoner venöz dönüşünü alıp Vena kava inferiora drene ettiği izlendi (video 1). Scimiter ven ağzında obstrüksiyon izlenmedi. Fakat inen aortaya yapılan kontrast madde enjeksiyonunda Trunkus Coeliacus'tan çıkan ve sağ akciğer alt lobuna giden geniş sekestran arter (4 mm) görüldü. Hastanın hemodinamik bozukluğunun en önemli nedeni olarak bu sekestran arter varlığı kabul edildi. Bu sekestran arter Amplatzer Vasculer Plag 4 (5x10.5 mm) cihaz ile kapatıldı (video2). Hasta trans kateter kapatma işlemden 6 saat sonra solunum ihtiyacı gerileyerek ekstübe edildi. Takiplerinde klinik olarak iyileşme gözlendi. Sonuç ; Scimitar sendromu , yenidoğan döneminde nadir tanısı konulabilen bir hastalıktır . Bu tanı, sağ taraflı "atelektazi" düzelmediğinde veya kalbin dekstropozisyonu, sağ akciğer hipoplazisi olan olgularda düşünülmelidir. Prognoz, eşlik eden bulguların varlığına bağlıdır ve bu olgularda erken yoğun bakım ihtiyacı gelişebilmektedir

Anahtar Kelimeler: scimitar, pulmoner sekestrasyon, çocuk

P-13 Asemptomatik (CPK) Yüksekliğinin Nadir Bir Nedeni : Seftazidim Avibaktam

Hilal Seda Yılmaz[1], Sevgi Pekcan[2], Gökçen Ünal[2], Aslı İmran Yılmaz[2]
1 Necmettin Erbakan Üniversitesi Meram Tıp Fakültesi Çocuk Sağlığı ve Hastalıkları
2 Necmettin Erbakan Üniversitesi, Meram Tıp Fakültesi, Çocuk Göğüs Hastalıkları

Kreatinfosfokinaz (CPK) , ATP'nin yenilenmesinden sorumlu bir kas enzimidir. Kas güçsüzlüğü veya miyalji şikayetleri ile başvuran hastalarda miyopati ve rabdomiyoliz açısından CPK önemli bir yer tutmaktadır. Ancak kas hastalıkları ile ilgili olmayan ya da kas ile ilgili semptomları (kramp, spazm, yorgunluk vb.) bulunmayan bir hastada da tesadüfi olarak CPK yüksekliği saptanabilir. Asemptomatik CPK yükselmesini değerlendirirken, egzersiz durumu mutlaka ekarte edilmelidir. CPK yükselmesinin nedenleri arasında endokrin bozukluklar metabolik bozukluklar, maligniteler, nöromuskuler nedenler, travma – egzersiz ve ilaçlar yer almaktadır. Biz de bu olguda bronkoalveolar lavaj (BAL) kültürlerinde üremeleri olması nedeniyle sık hastane yatışı olan seftazidim avibaktam tedavisi alan asemptomatik CPK yüksekliği saptadığımız 2,5 yaşında erkek hastayı sunuyoruz . 2,5 yaşında trakeostomili erkek hasta ateş, sekresyonlarda artış ve solunum sıkıntısı şikayeti ile başvurdu. Hastanın özgeçmişinde 27 hafta ikiz eşi doğum öyküsü , prematuriteye bağlı intrakranial kanaması ve hidrosefalisi olan bu durumlara bağlı ventrikuloperitonel şantı vardı. Ayrıca özgeçmişisnde epilepsi ve kronik akciğeri vardı. Hastanın kullandığı ilaçlar arasında antiepileptikler, inhaler tedavi ve geçici hipogamaglobulinemi açısından IVIG tedavisi yer almaktadır Soy geçmişinde anne baba arasında akrabalık yok, ailede kas hastalığı yoktu. Fizik muayanesinde solunum sesleri kaba, SP02:90 , solunum sayısı:50/dk idi. Diğer sistem muayenelerinde özellik yoktu. Hastanın alınan BAL kültüründe 100,0000 koloni Serratia marcescens üremesi olması üzerine antibiyograma göre hastaya seftazidim avibaktam tedavisi başlandı. Tedavinin 7. gününde rutin bakılan tetkiklerinde CPK değeri 79754 U/l (39-308) olarak geldi. Hastanın immobil olması ve egzersiz yapmaması, travma ve aile öyküsünün olmaması etyoloji açısından bizi ilaçlara yönlendirdi. Hastanın seftazidim avibaktam tedavisi kesilerek CPK değeri izlendi. İlaç kesildikten sonra 3. günde dramatik düşüş görüldü ortalama 3 hafta sonunda CPK normal değer aralığına geldi. Diğer biyokimya değerleri normal aralıktaydı. CPK yüksekliği yapan ilaçlar sıklıkla kemateropatikler, statin grubu ilaçlar, alkol, kolşisin ve kafein grubudur. Seftazidim avibaktam dirençli gram negatif enfeksiyonlara karşı geliştirilmiş yeni ajanlardandır ve dirençli mikrorganizmalar geliştikçe kullanımı artmaktadır. CPK yüksekliğine neden olan ilaçlar arasında seftazidim avibaktama litaratürde rastlamadığımız için dikkat çekmek istedik.

Anahtar Kelimeler: CPK, çocuk, seftazidim avibaktam

P-14 Kistik Fibrozisli Çocuk Hastalarda Covid-19 Enfeksiyonu

Mehmet Mustafa Özaslan[1], Meral Barlık[2], Fevziye Çoksüer[2], Bahar Girgin Dindar[2], Figen Gülen[2], Esen Demir[2]
1 Ege Üniversitesi Çocuk Göğüs Hastalıkları Bilim Dalı
2 Ege Üniversitesi Çocuk Göğüs Hastalıkları Bilim Dalı

Giriş ve Amaç: Koronavirüs pandemisi tüm Dünya'da derin bir etki yarattı. Hafif üst solunum yolu enfeksiyonundan solunum yetmezliği gibi ağır tablolara neden olduğu gözlendi. Çalışmamızda Kistik fibrozisli (KF) çocuklarda covid-19 enfeksiyonun demografik verilerini incelemeyi hedefledik. Yöntem: Çalışmaya Ege Üniversitesi Çocuk Hastanesi'nde düzenli takip edilen ve Nisan 2020- Nisan 2022 yılları arasında Covid-19 enfeksiyonu geçiren Kistik fibrozis (KF) hastaları dahil edildi. Hastaların yaş, cinsiyet, genetik mutasyon, hastane yatışı, tedavi süresi, solunum fonksiyon testleri, aşıları, kolonizasyonları, başvuru semptomları kaydedildi. Bulgular: Kistik fibrozis tanısı olan ve düzenli izlenen 128 hastadan 20'si (%15.6) Covid-19 enfeksiyonu geçirdi. Covid-19 tanısı bütün hastalarda pcr pozitifliği ile konuldu. Hastaların 14'ü (%70) erkekti. Ortalama yaş 98±48 ay idi (min 6-max 204). Hastaların 5'i (%25) hastanede yatırılarak tedavi edildi. Ortalama yatış süresi 11±2 gündü. Hastaların 12'sinde (%50) temas öyküsü vardı. Aşılanma durumlarına bakıldığında üç hasta (%14.3) tek doz, üç hasta (%14.3) iki aşılıydı. Beş hasta (%25) asemptomatikti. Başvuru şikayetleri; ateş 12 (%60), öksürük 9 (%45), dispne 6 (%30), miyalji 4 (%20), bulantı-kusma 3 (%15) idi. Ter testi ortalamaları 75.9+18.8 mmol/L ve eşlik eden komplikasyonlar; allerjik bronkopulmoner aspergillozis (ABPA) (%15) ve diyabet (%10) idi. En sık görülen mutasyonlar; Homozigot delta F508 5 (%20), heterozigot delta F508 4 (%16), c2052 delA 3 (%12) şeklindeydi. Hastaların Covid öncesi ortalama FEV1 değerleri %70.6+11.8, FVC %74+14.6, Covid sonrası FEV1 değerleri %64.3+14.8, FVC %62+14.6 idi. Hospitalize edilen üç hastada (%60) Pseudomonas aeruginosa ve Staphylococcus aureus kolonizasyonu, iki hastada (%40) Staff aureus kolonizasyonu vardı. Yatış endikasyonu olmayan birer hastada (%6.7) P.aeruginosa ve S.aureus kolonizasyonu mevcuttu. Yatırılarak izlenen hastaların yoğun bakım ihtiyacı olmadı ve tamamı nazal kanül ile oksijen aldı. Tartışma ve Sonuç: Bilindiği gibi Covid-19 enfeksiyonu çocuklarda hafif bulgularla seyretmektedir. Kistik fibrozis hastalarında, solunum bulguları stabil seyredenlerde oksijen ve hastaneye yatış ihtiyacı olmazken, solunum fonksiyonları düşük seyreden, bakteri kolonizasyonu olan, diyabet ve ABPA komplikasyonları olan hastaların hospitalizasyon gereksinimi nedeniyle, risk grubunda dikkatli olunmalıdır.

Anahtar Kelimeler: Kistik fibrozis, Covid-19, Çocukluk çağı

P-15 Nadir Görülen Intersitisyal Akciğer Hastalığı; Pleuroparankimal Fibroelastozis

Melih Hangül[1], Ahmet Uluşan[2], Sibel Cangi[3]
1 Gaziantep Cengiz Gökçek Kadın Doğum ve Çocuk Hastalıkları Hastanesi Çocuk Göğüs Hastalıkları / Gaziantep
2 Gaziantep Üniversitesi Tıp Fakültesi Göğüs Cerrahisi Anabilim Dalı
3 Gaziantep Üniversitesi Tıp Fakültesi Patoloji Anabilim Dalı

Giriş: İntersitisyal akciğer hastalıkları çocukluk döneminde oldukça nadir olarak görülen bir hastalıktır. Bir çok hasta tanı almadan aylar öncesinde başlayan öksürük, progresif ilerleyen nefes darlığı, efor dispnesi ile tanı almaktadır. Pleuroparankimal fibroelastozis (PPFE), dispne, öksürük ve tekrarlayan pnömotorakslara neden olan plevral, subplevral ve parankimal hastalık ile karakterizedir. PPFE, otoimmün bozukluklar, tekrarlayan solunum yolu enfeksiyonları, kemoterapi ve transplantasyon ile tetiklenebilir. Progersif nefes darlığı, efor dispnesi, öksürüğü olan ve semptomları başta astım olarak değerlendirilip tedavi edilen nadir görülen bir PPFE bir olguyu sunduk. Olgu sunumu: 12 yaş kız hasta yaklaşık 3 yıldır nefes darlığı olması nedeniyle dış merkezde astım nedeniyle takip edilmiş. İnhale steroid tedavisi verilmiş. Nefes darlığı şikayetleri devam etmesi nedeniyle hasta çocuk göğüs hastalıkları polikliniğimize başvurdu. Covid-19 pandemisi olması nedeniyle de hasta 1 yıldır kontrollerine gitmemiş ve düzenli olarak ilaçlarını kullanmıyor. Hastanın gün geçtikçe artan eforla olan bir nefes darlığı mevcut ve eşlik eden bir kuru öksürük şikâyeti vardı. Son bir yıl içerisinde kilosunun %10 bir kaybetmiş. Hastanın radyolojik görüntüsü ve klinik bulguları değerlendirildiğinde apekslerde fibrozis, plevrada kalınlaşması ve parankimde yer yer fibrotik alanları ön planda PPFE düşünerek hastaya akciğer biyopsisi yapıldı. Biyopsi tanısı PPFE ile uyumlu olarak geldi. Tartışma: İntersitisyal akciğer hastalıkları çocukluk döneminde nadir olarak görülen hastalıklarıdır. Progresif nefes darlığı, öksürük, efor dispnesi olan ve verilen tedavilere rağmen klinik bulguları düzelmeyen hastalarda ayrıcı tanıda akılda tutulmalıdır. Bu olguda özelikle tipik klinik ve radyolojik bulguları olan idiyopatik PPFE olgu sunulmuştur.

Anahtar Kelimeler: İntersistisyal akciğer hastalığı, Çocuk , nefes darlığı

P-16 Primer Siliyar Diskinezi Klinik Bulguları ile Karışabilen Nadir Görülen Immun Yetmezlikli Bir Olgu: Tap-1 Gen Mutasyonu, Bare Lenfositik Sendrom Tip -1

Melih Hangül[1], Uğur Gümüş[2]
1 Gaziantep Cengiz Gökçek Kadın Doğum ve Çocuk Hastalıkları Hastanesi Çocuk Göğüs Hastalıkları Gaziantep
2 Dr. Ersin Arslan Eğitim Araştırma Hastanesi Tıbbı Genetik Tanı Merkezi Gaziantep

Giriş Primer silyer diskinezi anormal silyer fonksiyon nedeniyle infantil dönemden itibaren başlayan kronik sinopulmoner enfeksiyonlarla karakterizedir. Kesin tanı konula bilmesi için hastalara yüksek hızlı video mikroskopi, elektron mikroskopi, nazal nitrik oksit düşük olması hastalık nedeni olan bialelik mutasyonun saptanması gerekmektedir. Tekrar eden kronik sinopulmoner enfeksiyonları olması nedeniyle ayırıcı immun sistem yetmezlikleri ayırıcı tanıda akla gelmesi gerekmektedir. Majör histo-uyumluluk kompleksi (MHC) sınıf I eksiklik sendromu, hücre içi peptit antijen sunumunda çok önemli bir rol oynayan antijen sunumu (TAP) geni ile ilişkili peptit taşıyıcı kompleksindeki mutasyonların neden olduğu nadir bir birincil immün yetmezliktir. Bugüne kadar birkaç vaka bildirilmiştir. Tekrarlayan sinopulmoner enfeksiyonlar ve cilt ülserleri, sendromun ana özellikleridir. Tekralayan sinopulmoner enfeksiynou olan kolaylıkla primer silyer diskinezi ile karışılabilecek nadir bir hastalık olan TAP1 genindeki mutasyon olan bir olguyu sunduk. Olgu sunumu: 14 yaş kız hasta kronik balgamlı öksürük, tekrar eden akciğer enfeksiyonları, otit ve sinüziti olması nedeniyle hasta yıllardır primer silyar diskinezi düşünülerek takip edilmiş. Hasta kontrol amaçlı olarak çocuk göğüs hastalıkları polikliniğimize başvurdu. Term doğan hasta ilk defa 40 günlükken pnömoni nedeniyle hastaneye yatırtmış. Daha sonrasında kronik balgamlı öksürük tekrar eden otit, sinüziti nedeniyle takip edilmiş. Kronik orta kulak iltihabı nedeniyle kulağına tüp takılmış. Yapılan ter testinde CL 15, kistik fibrozis genetik analizi normal gelmişti. Çekilen toraks tomografisinde sol alt lopta pnömonik değişimler mevcuttu belirgin bir bronşektazik değişim görülmedi. Hastanın daha öncüden PCD yönelik yapılmış herhangi bir tetkiki olmaması ve altta yatabilecek herhangi immun yetmezlik yönelik olarak West analizi gönderildi.TAP1 geninde [C.1312C>T, p.(Arg438*)] homozigot mutasyon bulundu. Bu sonuç ile hasta Bare lenfositik sendrom Tip 1 olarak değerlendirildi. Tartışma: TAP1 eksikliği, şiddetli kronik sinopulmoner enfeksiyonların ve granülomatöz cilt tutulumu ile çok nadir görülen bir primer immün yetmezliktir. Şaşırtıcı bir şekilde, bu hastalar hümoral immün yetersizliklerde görüldüğü gibi bakteriyel enfeksiyonlara karşı savunmasızdır. Tekrar eden sinopulmoner enfeksiyonlar olması nedeniyle de çocuk göğüs hastalıkları polikliniğinde takip ediğimiz primer silyar diskinezi, ve ksitik fibrozis gibi hastalıklar karışması olasıdır. Tekrarlayan enfeksiyonlara bağlı kronik sinopulmoner komplikasyonlarda çok nadir de olsa MHC sınıf I eksikliğinin akılda tutulması gerektiği sonucuna vardık.

Anahtar Kelimeler: Primer siliyar diskinezi, immun yetmezlik, Bare lenfositik sendrom Tip-1

P-17 Çocukluk Çağı Intersitisyal Akciğer Hastalıkları ve İmmun Yetmezlik: Nöroendokrin Hücre Hiperplazili İki Olgu

Melih Hangül[1], Hamdi Kale[2]
1 Gaziantep Cengiz Gökçek Kadın Doğum ve Çocuk Hastalıkları Hastanesi, Gaziantep
2 Dr. Ersin Arslan Eğitim Araştırma Hastanesi Tıbbı Genetik Tanı Merkezi Gaziantep

Giriş: Nöroendokrin hücre hiperplazisi (NEHI), karakteristik klinik, radyografik ve histolojik özeliklere sahip nadir çocukluk çağı intersitisyal akciğer hastalıklarının formudur. Önceleri kalıcı bebeklik takipnesi ve daha sonra hava yollarında artan sayıda nöroendokrin hücrenin biyopsi bulgularının tanımlanmasından sonra NEHI olarak adlandırıldı. İmmun yetersizlikli hastalarda immun disregulasyona bağlı çeşitli intersitisyal akciğer hastalıklarına rastlanılmaktadır. NEHI hastalarda literatürde immünolojik bir değerlendirme yapılmamış olup bununla ilgili bilgi bulunmamaktadır. Bu vaka serisinde Literatürde ilk defa genetiği tanımlanan ORAI-1 eksikliği olan NEHI hastası ve hipogamaglobinemisi olan NEHI hastalarını sunduk. Vaka 1: İki aylık erkek hasta takipne ve saturasyon düşüklüğü nedeniyle çocuk göğüs hastalıkları polikliniğe başvurdu. 38 haftalık, 3000 gram ağırlığında doğmuş ve sonrasında takipne nedeniyle hasta YBÜ takip edilmiş ve oksijen tedavisi verilmiş. Taburculuk sonrasında hastanın takipnesi devam etmiş. Hastanın takipnesine eşlik eden öksürük yok, ateş yok, hırıltılı solunumu saturasyon düşüklüğü yoktu. Hastanın yapılan fizik muayenesinde genel durumu iyi saturasyonu 94, takipneik solunumu (65/dk) vardı. Fizik muayenesi normaldi. Toraks tomografi bulgusunda sağ orta lob ve lingulada buzlu cam opasiteleri Hava hapsi vardı. Hasta klinik ve radyolojik bulgular ile NEHI düşünüldü. Hasta alta yatabilecek diğer erken dönem intersitisyal akciğer hastalıkları nedenlerini dışlamak ve immun yetmezlik tansını belirlemek için WEST analiz yollandı. Hasta genetik analiz sonucuna göre ORAI-1 eksikliği / (c.252C>G, p.Ser84Arg.) saptandı. Bu gen literatürde ilk defa tanımlanmıştır. Vaka 2: 4 aylık erkek hasta oksijen saturasyonun da düşüklük olması ve oksijen tedavisi alması nedeniyle hasta dış merkezden çocuk göğüs hastalıkları polikliniğimize yönlendirildi. 36 haftalık, 2600 gram doğmuş ve doğum sonrasında oksijen ihtiyacı olması ve takipnesi olması nedeniyle yoğun bakımda takip edilmiş. Taburculuk sonrasında oksijen ihtiyacı ve takipnesi devam etmiş. Çekilen toraks tomografi bulgusunda sağ orta lob ve lingulada buzlu cam opasiteleri Hava hapsi vardı. Hasta klinik ve radyolojik bulgular ile NEHI düşünüldü. Hastanın istenilen immungolobilin değerleri düşük olması nedeniyle immünoloji poliklinikte takip edilmektedir. Tartışma: NEHI etiyolojisi net olarak bilinmeyen ve genellikle prognozu iyi olup destek tedaviler ile kendi sınırlan bir hastalıktır. Literatürde NEHI de daha önceden immun yetmezlik bildirilmemiştir. Bu hasta grubunda da diğer intersitisyal akciğer hastalıkları gibi altta yatan bir immun yetersizlik olabileceği unutulmamalı ve hastaların bu yönden de araştırılması gerektiğini vurgulamak istedik.

Anahtar Kelimeler: NEHI, immun yetersizlik, intersitisyal akciğer hastalığı

P-18 Covid-19 Enfeksiyonu Sonrası Gelişen Post-İnfeksiyöz Bronşiolitis Obliterans Vakası

Öznur Kademli[1], Merve Kaplan[1], Aslı İmran Yılmaz[2], Gökçen Ünal[2], Sevgi Pekcan[2]
1 Necmettin Erbakan Üniversitesi Meram Tıp Fakültesi, Çocuk Sağlığı ve Hastalıkları
2 Necmettin Erbakan Üniversitesi Meram Tıp Fakültesi, Çocuk Göğüs Hastalıkları

ÖZET Giriş:Bronşiyolitis obliterans (BO) alt solunum yollarında geri dönüşümsüz hasara neden olan obstrüktif ve inflamatuvar reaksiyon ile karakterize kronik akciğer hastalığıdır.Biz de ailesinde covid- 19 pozitifliği sonrasında antikor testi pozitif olan post-ınfeksiyoz bronşiolitis obliterans(PIBO) tanısı alan bir hastayı sunuyoruz.Olgu:5.5 aylık erkek hasta ,1.5 aydır hırıltı ve öksürük şikayeti ile polikliniğimize başvurdu.Solunum sistemi muayenesinde takipne ve interkostal retraksiyonların olduğu görüldü. Solunum sayısı: 52/dk,oksijen satürasyonu %89-90 olarak ölçüldü.Laboratuar tetkiklerinde patoloji saptanmadı. Yaşa göre ımmunglobülin değerleri IGG:473 mg/dl (374-789), IGM:42mg/dl (29-107), IGA:24 mg/dl (5-48); IGE<16,9 mg/dl normal aralıktaydı.Sorgulandığında hastanın babasında covid-19 geçirme öyküsü olması nedeniyle bakılan Covid-19 (SARS-COV-2) total: 60,23 pozitif olarak sonuçlandı.Hastanın 6 hafta önce acil servise ateş ve emmede azalma şikayeti ile başvurusu mevcut.Toraks tomografisinde buzlu cam paterni ve hava hapis alanlarının olması nedeniyle servise yatışı yapıldı.Viral solunum yolu panelinin normal sonuçlanması ve başka etken saptanmaması nedeniyle hasta covid-19 enfeksiyonu sonrası gelişen PIBO olarak kabul edildi.O2 başlandı.Azitromisin ve metilprednizolon başlandı.Tedavinin 3. Gününden itibaren hastanın oksijen ihtiyacı olmadı.Retraksiyonları geriledi.Sonuç:PIBO ve SARS-CoV-2 enfeksiyonlarının benzer patogenezinin olması covid-19 enfeksiyonu geçiren hastamızda BO gelişimini kolaylaştırmıştır..Pandemi döneminde viral enfeksiyonların başvuru sıklığının azalmasına karşın özellikle covid-19 enfeksiyonu geçiren ailelerde infant dönemindeki çocukların uzun süren solunum sistemi semptomlarında covid-19 enfeksiyon sonrası PIBO akılda tutulmalıdır.

Anahtar Kelimeler: COVİD-19, BRONŞİOLİTİS OBLİTERANS, POST-İNFEKSİYÖZ

P-19 Farklı Mekanizmalar ile Hepatopulmoner Sendrom Gelişen Üç Vakanın Değerlendirilmesi

Merve Nur Tekin[1], Gizem Özcan[1], Fazılcan Zirek[1], Secahattin Bayav[1], Nazan Çobanoğlu[1]
1 Ankara Üniversitesi Tıp Fakültesi, Çocuk Sağlığı ve Hastalıkları Anabilim Dalı, Çocuk Göğüs Hastalıkları Bilim Dalı

Kronik karaciğer hastalığı, portal hipertansiyon ve konjenital portosistemik şant durumunda ortaya çıkan pulmoner vazodilatasyon nedeni ile oluşan pulmoner arteriovenöz şant gelişimi hepatopulmoner sendrom (HPS) olarak adlandırılır. Ventilasyon-perfüzyon uyumsuzluğu nedeniyle hipoksemiyle sonuçlanır. Gelişim mekanizmasına göre farklı tedavi yöntemleri mevcuttur. Olgu-1 On iki yaşında kız hasta; beş yaşındayken hastanemiz P.onkoloji bölümünde multiple hepatosellüler karsinoma tanısı almış, subtotal kitle rezeksiyonu yapılıp iki kür kemoterapi tedavisi verilmiş. Karaciğer manyetik rezonans görüntülemesinde (MR) karaciğerde birkaç adet kitleye ek; superior mezenterik venin (SMV) bir kısmının drene olduğu portal ven ve dallarının hipoplazik, SMV ve splenik venin hemiazigos sistemine drene olduğu görülmüş. Konjenital ekstrapulmoner portosistemik şant tanısı konularak müdahale edilmeden izleme alınmış. Yedinci yıl kontrolünde efor dispnesi ve hipoksemi tespit edilmesi üzerine tarafımıza yönlendirildi. Fizik muayenesinde çomak parmak ve hipoksemi mevcut, ortodeoksi testi negatifti. Kan gazında ve solunum fonksiyon testi normal, kontrastlı ekokardiyografisi ekstrakardiyak arteriyovenöz şant ile uyumluydu. Girişimsel radyoloji tarafından şant embolizasyonu sonrası takibinde hipoksemisi birinci ay sonunda kaybolurken kontrol MR'larında karaciğer lezyonlarında da belirgin gerileme görüldü. Olgu-2 On üç yaş erkek hasta; karaciğer yetmezliği ile takipliyken nakil amacıyla merkezimize yönlendirildi. Prodüktif öksürüğü, ralleri, çomak parmağı, büyüme gelişme geriliği, batında asit ve hepatosplenomegalisi mevcuttu. Tekrarlayan akciğer enfeksiyonu öyküsü olduğundan Toraks BT çekildi, bilateral bronşiektazi görüldü. Batın ultrasonografisinde kronik karaciğer hastalığı, retroperitoneal lenfadenopatiler saptandı. Hodgkin lenfoma tanısıyla P.Onkoloji tarafından kemoterapi başlandı. Genetik analizinde GTPase ilişkili protein (Gimap)-5 eksikliği bulundu. Birinci yılında platipne, dispne, hipoksemi görüldü. Ortodeoksi testi pozitifti. Kronik karaciğer yetmezliği olduğundan hepatopulmoner sendromdan şüphelenilerek istenen kontrastlı ekokardiyografisi ekstrakardiyak arteriovenöz şantla uyumluydu. Hipoksemi, karbondioksit retansiyonu nedeniyle oksijen ve pozitif basınçlı non-invaziv ventilasyon (BPAP) desteği başlandı. Bir yıl sonra canlı donörden karaciğer nakledildi; altı ay sonra BPAP, bir yıl sonra oksijen ihtiyacı kalmadı. Olgu-3 Yirmi altı yaş erkek hasta, diskeratozis konjenita tanısı alarak 16 yaşındayken kardeşinden hematopoietik kök hücre transplantasyonu yapılmış. Takibinde kronik karaciğer hastalığı, portal hipertansiyon gelişmiş. İkinci yılında hipoksemi, ortodeoksi pozitifliği saptanması üzerine tarafımıza yönlendirildi. Kontrastlı ekokardiyografide ekstrakardiyak arteriyovenöz şantla uyumlu bulgular, toraks BT'de dilate bronşiyal arterler görüldü. Hepatobiliyer doppler USG ve toraks BT'de arteriovenöz malformasyona rastlanmadı. Hepatopulmoner sendromu kronik karaciğer hastalığına bağlandı, karaciğer nakil planlandı ancak aile kabul etmedi. Oksijen desteği ile izleme devam ediliyor.

Anahtar Kelimeler: Hepatopulmoner sendrom, Konjenital ekstrahepatik portosistemik şant, Diskeratozis konjenita, Kronik karaciğer hastalığı

P-20 Adolesan Dönemde Nadir Bir Bronşektazi Nedeni

Murat Yasin Gençoğlu[1], Salih Uytun[1], Işıl Bilgiç[1], Gökçen Dilşa Tuğcu[1], Sanem Eryılmaz Polat[1], Dilber Ademhan Tural[1], Güzin Cinel[1]
1 Ankara Şehir Hastanesi

GİRİŞ: Bronşektazi, bakteriyel enfeksiyonlar ve inflamasyonun bronş ve çevresindeki dokulara zarar vermesi sonucu ortaya çıkan, kronik prodüktif öksürük ile seyreden, radyolojik olarak havayollarının genişlemesi ile karakterize bir hastalıktır. Gelişmiş ülkelerde çocukluk döneminde izlenen bronşektazilerin en sık sebebi kistik fibrozistir.Bu olgu sunumu ile adölesan dönemde bile olsa yabancı cisimin bronşektazi etyolojisindeki önemini vurgulamak istedik. OLGU: 15 yaş kız hasta dış merkezde astım ile izlenmekte olup,son 1 yıldır sürekli balgamlı öksürük şikayeti ve hastane yatışı gerektiren 2 alt solunum yolu enfeksiyonu nedeniyle tarafımıza yönlendirildi. Hastanın öyküsünde 11 yaşında astım tanısı aldığı ve tedavi başlandığı öğrenildi. Hastanın ilaç uyumu ve takibi düzensizdi. Son 1 yıldır sıklıkla ıslak bazen kuru vasıfta öksürük şikayeti olduğu öğrenildi. Özgeçmişinde son 1 yılda 2 defa pnömoni geçirme dışında özellik yoktu. Soy geçmişinde dayılarında işitme kaybı olduğu öğrenildi. Hastanın gelişinde 3 haftadır devam eden ıslak öksürüğü mevcuttu. Fizik muayenesinde çomak parmak, göğüs deformitesi yoktu. Sistemik değerlendirmesinde sağ akcğer orta ve alt zonlarda ralleri dışında patolojik bulgu saptanmadı. Akciğer grafisinde iv tedavi sonrası sağ orta ve alt loblarda bronşektaziyi düşündüren görünüm devam etmesi üzerine kontrastlı toraks bt çekilmesi planlandı. Yatışı sırasında bronşektazi etyolojisine yönelik ter testi normal, picadar skoru:2, immünolojik değerlendirmesi normal, nazal polip, işitme kaybı saptanmadı. Kontrastlı toraks tomografi değerlendirmesinde sağ akciğer alt lobda tübüler hafif bronşiektaziler, peribronşial silik sınırlı nodüler infiltrasyonlar ve buzlu cam dansiteleri izlendi. Bronşektazinin etyolojisine yönelik son olarak yapılan fleksible bronkoskopide sol ana bronş ve dalları normal, sağ orta lob bronş ağzı hafif dar görüldü. Sağ alt lob posterior bazal segment ağzında pürülan sekresyon aspire edildikten sonra yabancı cisim görüldü. Fleksible bronkoskop içinden geçirilen basket forsebs yardımıyla yabancı cisim çıkarıldı. Bronkolveolar lavaj örneklerinde üreme olmadı. Yabancı cisim çıkarıldıktan bir hafta sonra kontrol bronkoskopi yapıldı. Daha önce yabancı cismin çıkarıldığı bölgede izlenen mukozal düzensizlikler ve granülasyon dokusunun gerilediği görüldü. Hasta düzenli solunum fizyoterapisi ve inhale steroid tedavisi ile takibe alındı. SONUÇ: Çocuklarda bronşektazi etyolojisinin birçok nedeni vardır. Pediatrik grupta bronşektazi etyolojisinde en sık nedenler arasında kistik fibrozis ve primer siliyer diskinezi yer almaktadır. Özellikle tek taraflı bronşektazi etyolojisine yönelik yapılan tanısal fleksible bronkoskopi değerlendirmesinin önemini ve yabancı cisim aspirasyon öyküsü olmayan hastalarda bile saptanabileceği akılda tutulmalıdır.

Anahtar Kelimeler: bronşektazi , adölesan, yabacı cisim aspirasyonu

P-21 Sık Enfeksiyon Öyküsü Olmayan Kronik Granülomatöz Hastalık

Pelin Asfuroğlu[1], Tuğba Şişmanlar Eyüboğlu[1], Zeynep İlkşen Hocoğlu[1], Eylül Pınar Çakır[1], Zehra Şule Haskoloğlu[2], Ayşe Tana Aslan[1]
1 Gazi Üniversitesi Tıp Fakültesi, Çocuk Göğüs Hastalıkları Bilim Dalı
2 Ankara Üniversitesi Tıp Fakültesi, Çocuk İmmunoloji ve Alerji Bilim Dalı

Giriş: Kronik granülomatöz hastalık NADPH oksidaz aktivitesinde bozukluk sonucu patojen mikroorganizmaları öldürme fonksiyonu bozukluğu ile seyreden primer immun yetmezliktir. Pnömoni, lenfadenit, deri enfeksiyonları gibi sık görülen enfeksiyonlara neden olur. Bu yazıda sık enfeksiyon öyküsü olmayan kronik granülomatöz hastalığı olan bir olguyu sunduk. Olgu Sunumu: On bir yaşında erkek hasta bir haftadır olan öksürük, göğüs ağrısı, ateş, eforla artan dispne şikayetleri ile başvurdu. Düzenli kullandığı ilaç yoktu. Anne baba arasında akrabalık mevcuttu. Bir kardeş doğum sırasında ölmüştü, bir kardeş iki yaşında menenjit nedeniyle ölmüştü, bir kardeşin üç yaşında pnömotoraks öyküsü vardı. Özgeçmişinde altı yaşında uzamış ateş, servikal ve inguinal lenfadenopati ve çilek dili ile Kawasaki hastalığı tanısı ile hastanede takip ve tedavi edilmişti. Başvurusunda vücut sıcaklığı 36,6°C, solunum sayısı 26/dk, kalp hızı 96/dk, oksijensiz saturasyonu %96, kan basıncı 110/80mmHg'di. Vücut ağırlığı ve boyu 25-50 persentil arasındaydı. Sol akciğer bazalinde ral mevcuttu. Sol inguinalde mobil, yumuşak kıvamda lenfadenopatisi vardı. Hemoglobin 10,1 g/dL, MCV 73,8 fL, beyaz küre 13500/uL, mutlak nötrofil sayısı 8600/uL, mutlak lenfosit sayısı 3700/uL görüldü. C-reaktif protein 143 mg/dL idi. Kan gazı, karaciğer ve böbrek fonksiyon testleri, immunglobulinleri normaldi. ACE düzeyi iki kere normalin üst sınırından hafif yüksek saptandı. Romatolojik otoantikorları negatifti. Tüberküloz tetkikleri negatifti. Ekokardiyografi, abdomen ultrasonografi normaldi. Toraks BT'sinde sol aksiller, prevasküler, paratrakeal, subkarinal ve hiler lenf nodları, sağ akciğer orta lobda ve sol lingular segmentte atelektazi, sol akciğer alt lob superiorunda 4x5x4cm kistik-nekrotik alan ve çevresinde buzlu cam alanı içeren konsolidasyon görüldü. Bronkoskopisinde anatomik yapıları normaldi. Bronkoalveolar lavajda mikroorganizma saptanmadı ve CD4/CD8 oranı 3,6'ydı. İki kere yapılan nötrofil oksidatif burst testi negatif saptanarak kronik granülomatöz hastalık tanısı konuldu. Trimetoprim-sulfametoksazol, flukonazol proflaksileri ve interferon gama tedavisi başlandı. Kardeşleri de immünolojik açıdan değerlendirildi; bir kardeşi aynı tanıyı aldı. Üç ay sonra kontrole gelen hastanın şikâyeti ve semptomu yoktu; fizik muayenesi normaldi. Sonuç: Kronik granülomatöz hastalık pömoni, lenfadenit, deri enfeksiyonları gibi sık görülen enfeksiyonlar ve lenfadenopati, hepatosplenomegali, büyüme geriliği gibi sık görülen klinik bulgular ile görülebildiği gibi sık ve tekrarlayan enfeksiyon öyküsü, büyüme geriliği olmadan da karşımıza çıkabilmektedir. Aşılama, enfeksiyonlardan koruma, antimikrobiyal proflaksi, immunmodulatör tedaviler önemlidir. Kardeşler de kronik granülomatöz hastalık açısından değerlendirilmelidir.

Anahtar Kelimeler: enfeksiyon, kronik granülomatöz hastalık, proflaksi

P-22 Atipik Yerleşimli Bir Tüberküloz Vakası: Bcgosis

Pelin Pelit[1], Meltem Akgül Erdal[2], Saliha Esenboğa[3], Özlem Tekşam[4], Nagehan Emiralioğlu[2], Elmas Ebru Yalçın[2], Deniz Doğru Ersöz[2], Emine Nural Kiper[2], Hayriye Uğur Özçelik[2]
1 Hacettepe Üniversitesi Çocuk Sağlığı ve Hastlıkları Anabilim Dalı
2 Hacettepe Üniversitesi Çocuk Göğüs Hastalıkları Bilim Dalı
3 Hacettepe Üniversitesi Çocuk İmmünoloji Bilim Dalı
4 Hacettepe Üniversitesi Çocuk Acil Bilim Dalı

Giriş: Atipik yerleşimli tüberküloz(TB) hastalarında, BCG aşısı attenue canlı basiller içerdiğinden, aşı suşu ile enfeksiyon ve eşlik eden immün yetmezlikler düşünülmelidir. BCGitis aşı sahasına yakın lenfadenit, apse olarak karşımıza çıkan ve sağlıklı çocuklarda tedavi gerektirmeyen bir aşı komplikasyonu olarak görülebilirken; BCGosis aşı sahasından uzak, birden çok bölgenin tutulduğu dissemine hastalık olup, ölümcül olma riski nedeniyle mutlaka tedavi edilmeli ve altta yatan kronik granülomatöz hastalık(KGH), T hücre yetmezlikleri, mikobakteriyel hastalıklara mendelyen yatkınlık(MSMD) gibi olası immün yetmezlikler araştırılmalıdır. Vaka Sunumu: 13 aylık erkek hasta, 10 aylıkken başlayan 3 aydır süren sağ göğüs ön duvarında şişlik ve bir haftadır şişlikte hızlı bir artış olması şikayeti ile başvurdu. Oral antibiyotik tedavisi ile şişliğinde gerileme olmayan hastanın kilo kaybı, ateş ve öksürük şikayeti yoktu. Anne ve babası arasında akrabalık yoktu, aşıları ülkemiz aşı takvimine uygun olarak yapılmıştı. Fizik muayenesinde sternum sağında 3x3x1cm büyüklüğünde koleksiyon; sol servikalde milimetrik lenf nodları palpe edildi. Akciğer grafisinde infiltrasyon görülmedi. Toraks bilgisayarlı tomografisinde göğüs duvarına uzanan, mediastene uzanım izlenmeyen, santralinde düşük dansiteli alan bulunan, yumuşak doku dansitesinde lezyon görüldü ve granülomatoz enfeksiyonlar düşünüldü. Lezyona yapılan eksizyonel biyopsi süpüratif granülamatöz inflamasyon ile uyumlu bulundu. PPD:10mm ölçüldü, Quantiferon testi negatifti. Tüberküloz için aile taraması negatifti. TB PCR pozitif sonuçlandı. Tüberküloz teması olmaması nedeniyle, etken olarak BCG aşı suşu düşünüldü. M.bovis'in pirazinamide doğal dirençli olması nedeniyle tedavisi izoniazid,rifampisin,etambutol,moksifloksasin olarak başlandı. Lezyondan alınan örneğin TB besiyeri kültüründe Mycobacterium tuberculosis complex üredi ve alt tiplendirmesinde M.bovis olduğu gösterildi. Aşı suşu ile uzak bölge enfeksiyonu olması nedeniyle hasta T hücre yetmezlikleri, KGH, MSMD açısından değerlendirildi. Hastada T hücre yetmezlikleri açısından lenfopeni görülmedi, lenfosit subsetleri normal sonuçlandı. NBT ve DHR testlerinin normal olması KGH tanısından uzaklaştırdı. MSMD açısından en sık görülen IL12RB1 mutasyonu saptanmadı. IL12/IFNγ aksında pek çok genetik defekt MSMD sebebi olduğu için ileri genetik değerlendirmeleri sürmektedir. Sonuç: BCG aşısı yapılmadan önce primer immün yetmezlikler açısından; akraba evliliği, pamukçuk, kilo alamama, ishal, sık enfeksiyon; sık enfeksiyonu olan yaşayan ve kaybedilen kardeş öyküsü sorgulanmalıdır. BCGosis varlığında primer immün yetmezlikler mutlaka araştırılmalıdır. Bunlardan en acil tedavi gerektiren tablo olan ağır kombine immün yetmezliklere, BCG aşısı öncesi tanı koyulabilmesi için yenidoğan tarama programlarına immün yetmezlik taramasının eklenmesi faydalı olacaktır.

Anahtar Kelimeler: BCGosis, primer immun yetmezlikler

P-23 Sistemik Juvenil İdiopatik Artritin Nadir Komplikasyonu: Akciğer Parankim Tutulumu

Salih Uytun[1], Murat Yasin Gençoğlu[1], Işıl Bilgiç[1], Ece Ocak[1], Şule Selin Akyan Soydaş[1], Satı Özkan Tabakçı[1], Meltem Kürtül[1], Gökçen Dilşa Tuğcu[1], Sanem Eryılmaz Polat[1], Dilber Ademhan Tural[1], Güzin Cinel[1,2]

[1] Ankara Şehir Hastanesi, Çocuk Göğüs Hastalıkları Kliniği, Ankara

[2] Ankara Yıldırım Beyazıt Üniversitesi Tıp Fakültesi, Çocuk Göğüs Hastalıkları Bilim Dalı, Ankara

Giriş: Sistemik juvenil idiyopatik artrit(sJİA) çocukluk çağında en sık görülen kronik inflamatuar hastalıktır. sJİA'da parankimal akciğer tutulumu nadir görülmektedir.

Olgu: Beş yaş erkek hasta, dış merkezde 2 yaşında döküntü, ateş ve artrit kliniği ile sJİA tanısı ile takip ve tedavi altına alınmış. 3 yıldır prednizolon (1x5 mg/gün) kullanan hastanın tedavisine son 2 yıldır *canacinumab* (1x150 mg/ay) eklenmiş. Son 1 yıldır Covid-19 pandemisi ve ilaç rapor sürelerinin pandemi nedeniyle uzatılması nedeniyle çocuk romatoloji kontrolüne gitmemişler. Hastamız çocuk göğüs hastalıkları kliniğimize öksürük, nefes darlığı, çabuk yorulma şikayetleri ile başvurdu. Mevcut şikayetlerinin son 8 aydır olduğu öğrenildi. Kliniğimize başvurduğunda 8 haftadır balgamlı öksürük şikayeti ve parmaklarda çomaklaşması mevcuttu. Hastanın akciğer grafisinde yaygın buzlu cam görünümü, toraks BT'de her iki akciğerde buzlu cam opasiteleri, peribronşiyal kalınlaşma, subplevral ve periferik yerleşimli milimetrik nodüller ve subplevral septal kalınlaşma görüldü (Resim 1.2.). sJİA akciğer tutulumu düşünülerek, bronkoskopi ve akciğer biyopsisi yapıldı. Biyopside pulmoner alveolar proteinosis ile uyumlu histolojik bulgular, kollajen doku hastalığına sekonder kronik inflamasyon ve fokal fibrozis saptandı(Resim 3). Postop takibinin 5. gününde ateş şikayeti başladı. Antibiyotik tedavisi tekrar düzenlendi. Postop 9. gününde ateş şikayeti devam eden, oksijen ihtiyacı artan hastada makrofaj aktivasyon sendromu(MAS) düşünüldü. Kan tetkikleri gönderildi. Mevcut klinik ve tetkiklerle MAS düşünülen hastaya 3 gün pulse steroid tedavisi başlandı. Prednisolon 2 mg/kg/gün idame olarak devam edildi. Steroid tedavisi sonrası MAS kliniği geriledi. Hastanın takibinde oksijen ihtiyacı kalmadı. sJİA-Akciğer tutulumu olarak takibine devam edilen hastanın Canakinumab tedavisinin tofacitinibe (JAK2 inhibitörü) geçilmesine çocuk romatoloji kliniği tarafından karar verildi. Hasta yatışının 35. gününde *Xeljans* (Tofacitinibe) 1x2.5 mg, prednisolon 2x15 mg, PPI 1x15 mg ile taburcu edildi. Hastanın steroid dozu kademeli olarak azaltılarak, takibinin 5. ayında 0,5 mg/kg/gün' e düşüldü; kesilme planı yapılarak hidrokortizona geçildi.

Sonuç: sJIA-LD; öksürük, hafif takipne, dispne, kronik öksürük ve çomak parmak gibi nispeten hafif klinik özelliklere rağmen toraks BT ve AC biyopsisinde şiddetli inflamatuar sürecin görüldüğü çarpıcı bir tablo ile ortaya çıkar. Bu klinik paterne sahip çocuklar, 6 dk yürüme testi veya DLCO gibi invaziv olmayan testlerle sJIA-LD belirtileri açısından dikkatle izlenmeli ve herhangi bir klinik şüphe durumunda toraks BT çekimi için endikasyon eşiği düşük tutulmalıdır.

Resim 1.

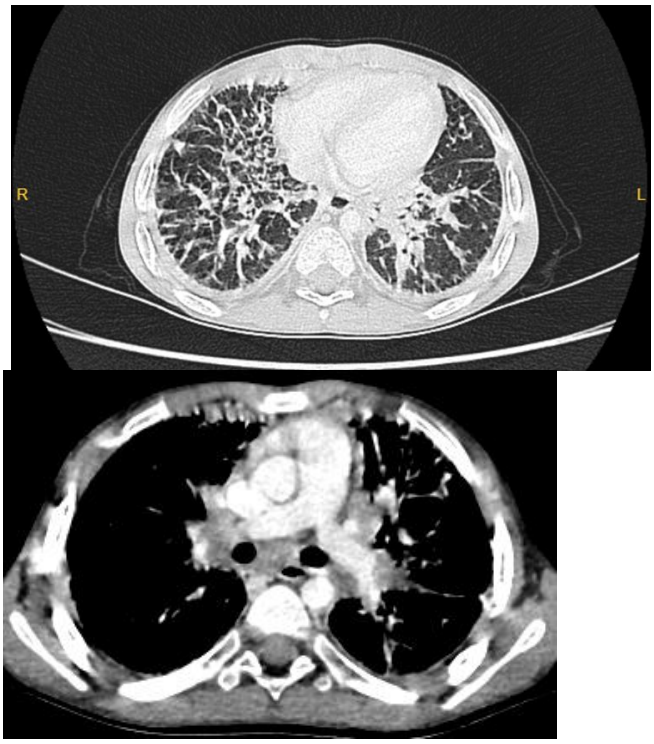

Resim 2.

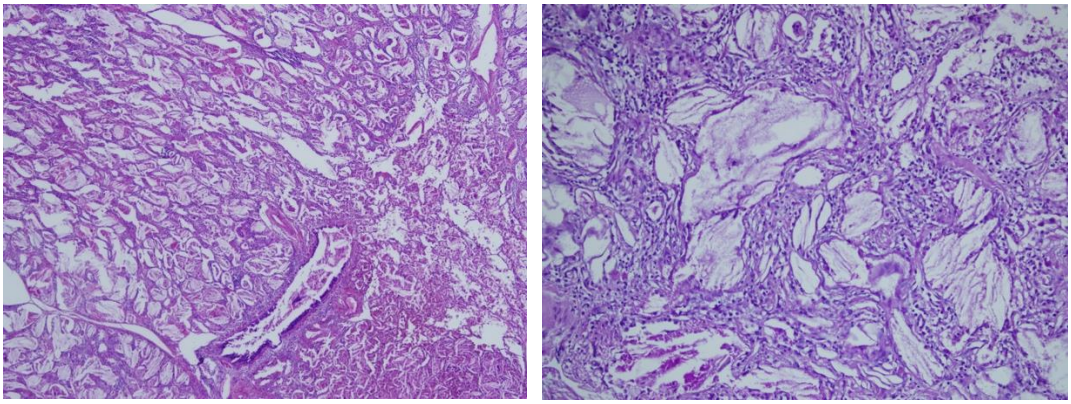

Resim 3.

P-24 Spirometrinin Tanı Yelpazesinden Nadir Bir Hastalığa

Sinem Can Oksay[1], Zeynep Reyhan Onay[1], Deniz Mavi[1], Gülay Bilgin[1], Yetkin Ayhan[1], Gülçin Sabriye Bozbeyoğlu[1], Saniye Girit[1]
1 İstanbul Medeniyet Üniversitesi

Giriş: Spirometri ulaşılması kolay, tarama amaçlı sık kullanılan dinamik bir akciğer fonksiyon testidir. Patolojinin havayolunun hangi bölümünde olduğunu göstermesi açısından önemlidir. Akciğer hacimlerinin dinamik ölçümlerinin yanı sıra akım-volüm eğrisinin analizi de ayırıcı tanı açısından yardımcı olabilmektedir. Bu vakada; astım nedeniyle takip edilen ve semptom kontrolü sağlanamayan hastada akım-volüm eğrisinin dikkate alınması ile medüller tiroid karsinomu tanısı alması ve spirometrinin tanıdaki önemini vurgulamayı amaçladık. Olgu:12 yaşında erkek hasta tarafımıza öksürük nedeniyle başvurdu. Öyküsünde 2 yaşından beri bahar aylarında hışıltı ve mevsimsel alerjik rinit semptomları olduğu, 6 yaşından itibaren astım tedavisi aldığı ve bir yıl önce ASD, pulmoner venöz dönüş anomalisi nedeniyle opere edildiği öğrenildi. Fizik muayenesinde solunum sesleri bilateral eşit, yaygın ral ve ronküs mevcuttu. Spirometride fiks üst havayolu obstrüksiyonunda görülen akım-volüm eğrisi görülmesi nedeniyle çekilen akciğer grafisinde trakeal stenoz tespit edildi. Yapılan bronkoskopisinde trakeanın üst 1/3'lük kısımda, yaklaşık 4 santimetrelik segment boyunca trakeayı solda daha belirgin olmak üzere daraltan, pulsasyon vermeyen kitle imajı izlendi. Boyun ultrasonografisinde sol tiroid glandı tama yakın doldurup infrasternal alana uzanım gösteren 28x30x48 mm boyutlarında, heterojen, içerisinde mikrokalsifikasyonları olan, komşu servikal üçgende içinde punktat kalsifikasyonları olan birkaç adet metastatik lenf nodu izlendi. Boyun tomografisinde T1 vertebra düzeyinde solda 34x21 mm boyutunda trakeayı sağa doğru deviye eden ve hava sütununu belirgin daraltan heterojen dansitede lezyon izlendi. Toraks tomografisinde ise akciğer metastazı saptanmadı. Sol tiroid lobundan yapılan ince iğne aspirasyon biyopsisi sonrasında medüller tiroid kanseri tanısı alan, kalsitonin seviyesi 6718 pg/mL tespit edilen hastamız bilateral tiroidektomi operasyonuna alındı ve izleminde semptomlarının gerilediği görüldü. Tartışma: Çocukluk çağında tiroid kanserleri nadir görülür. Tüm çocukluk çağı kanserleri arasında sıklığı %1.5-3 arasındadır. Daha çok puberte döneminde görülmekte olan tiroid kanserleri içinde en az görüleni medüller tiroid karsinomudur. Santral veya üst havayollarında obstrüksiyon varlığında akım-volüm halkasının inspiratuvar kolu etkilenir. Trakea etrafındaki kitle dıştan bası yaparak lümeni daraltarak stridora neden olur; ancak olgumuzda olduğu gibi uzun segment boyunca devam eden kitlelerde türbülan akım gelişemediğinden stridor eşlik etmeyebilir. Spirometrik değerlendirmede fiks obstrüksiyon varlığı yalnızca akım-volüm eğrisi değerlendirildiğinde tanınabileceği unutulmamalıdır. Bu vakamızda uzun süredir semptom kontrolü sağlanamayan astım tanılı hastanın ilk değerlendirilmesinde akım-volüm eğrisi ile ileri inceleme gereği görülmüş ve nadir bir hastalık tanısı almıştır.

Anahtar Kelimeler: astım, fiks obstrüksiyon, spirometri, tiroid kanseri

P-25 Mycoplasma Pneumoniae İlişkili Döküntü ve Mukozit: Olgu Sunumu

Sinem Polat Terece[1], H. İlbilge Ertoy Karagöl[1], Arzu Bakırtaş[1]
1 Gazi Üniversitesi Tıp Fakültesi Çocuk Alerji Bilim Dalı

GİRİŞ: Mycoplasma pneumoniae solunum sistemi enfeksiyonlarının sık görülen etkenlerinden biridir. Çoğu vaka hafif seyir göstermekle beraber, dörtte birinde extrapulmoner komplikasyonlar da görülebilmektedir. Bunlardan mukokütanöz tutulum önceleri eritema multiforme majör spektrumunda değerlendirilirken, şimdilerde Mycoplasma pneumoniae ilişkili döküntü ve mukozit (Mycoplasma-induced rash and mucositis, MIRM) şeklinde de ifade edilmektedir. Bu yazıda MIRM tanısı alan olguyu sunmayı amaçladık. OLGU: On yedi yaş erkek hastaya, ateş ve öksürük şikayeti için başvurduğu dış merkezde oral amoksisilinklavulonik asit tedavisi başlanmış. Tedavinin ilk dozundan 1 saat sonra tüm vücutta döküntü gelişmiş. Tedavinin ikinci gününde döküntülerine gözlerde kızarıklık, yanma, ışığa hassasiyet ve ağız içinde oluşan su dolu kabarcıklar eklenmiş. Tedavinin dördüncü gününde şikayetlerinin devam etmesi nedeniyle hasta ilaç alerjisi ön tanısı ile kliniğimize yönlendirildi. Hastanın muayenesinde ağız içinde yaygın mukoziti, bilateral pürülan konjonktiviti vardı ve göz kapakları ödemliydi. Extremitelerde, gövde ön yüzünde ve sırtta birkaç adet atipik hedef lezyonları görüldü. Glans peniste ülsere lezyonu mevcuttu. Ateş, lenfadenopati ve organomegalisi yoktu. Hastanın tam kan sayımı, karaciğer ve böbrek fonksiyon testleri normaldi. C-reaktif protein değeri 172 mg/L idi. Solunum sistemi sürüntü örneğinde Mycoplasma pneumoniae PCR pozitifliği saptandı. Hastaya MIRM tanısı konuldu ve yatırılarak intravenöz metilprednizolon, immunglobulin uygulandı. Göz tutulumu için topikal steroid, antibiyotikler, yapay gözyaşı başlandı ve semblefaron halkası takıldı. Genital tutulum nedeniyle üretral kateterle izlendi. İzleminin 5. gününde pnömoni kliniği gelişen hastaya azitromisin tedavisi de uygulandı. İzleminin 14. gününde, kliniği düzelen hasta steroid tedavisi azaltılarak kesilmek üzere taburcu edildi. SONUÇ: MIRM'da; oral, oküler ve genital ülserlerin ön planda olduğu yaygın mukozal tutuluma eşlik eden, seyrek polimorfik deri bulguları görülür. Sıklıkla genç erkek hastaları etkiler ve prognozu iyidir.

Anahtar Kelimeler: Döküntü, mukozit, Mycoplasma pneumoniae, ülser

P-26 Fluoksetine Bağlı Hemoptizi Gelişen Bir Vaka

Talha Üstüntaş[1], Harun Ak[1]
1 Necmettin Erbakan Üniversitesi Meram Tıp Fakültesi Çocuk Sağlığı ve Hastalıkları Anabilim Dalı.

bilinen hastalığı olmayan 14 yaşında kız hasta hemoptizi şikayetiyle kliniğimize yönlendirilmişti. hastanın 2 hafta önce üsye öyküsü mevcuttu. tüberküloz teması yoktu. özgeçmişinde araknofobi ve 2 sene önce astım ve sinüzit nedeniyle tedavi alması dışında herhangi bir özellik bulunmuyordu. kullandığı tek ilaç ise fluoksetindi ve yaklaşık 1 yıldır kullanıyordu. hastanın yapılan fizik muayenesinde herhangi bir özellik yoktu. hastamızda hemoptizi nedeniyle araştırılmak üzere alınan tetkiklerinde kanamaya neden olabilecek bir sonuca rastlanmadı. hastaya mide lavajı yapıldı ve lavajda da aktif kanama gözlendi.fakat devamında mide lavajı rengi berraklaştı. hastaya gıs kanama açısından rektal tuşe yapıldı. kan bulaşı yoktu. fakat takibinde hastanın hematokiezyası da gelişti. alınan gaytada gizli kan pozitif olarak geldi. hastanın takiplerinde hematürisi de gelişti. alınan idrar tetkikinde e:347 l:47 olarak gözlendi. hastaya idrar direk bakısı yapıldı. görülen eritrositlerin bir kısmının morfolojisinin bozulduğu çoğunlukta eritrosit morfolojisinin düzgün olduğu gözlendi. etyoloji aydınlatmak ve pulmoner emboliyi dışlamak için kontrastlı toraks bt ile beraber kanlı mide lavajı nedeniyle abdomen bt, hematüri nedeniyle renal usg çekildi. tetkiklerinde patoloji saptanmadı. mikroprotein/ kreatinin:2,5 olan hastada astım öyküsü ve hematüri nedeniyle anca ilişkili vaskülit (wegener, good-pasture) açısından c3, c4 ile beraber ana, aso, c-anca ve p- anca gönderildi. tetkiklerinde patoloji saptanmadı. hastada hematolojik inceleme yapıldı. periferik yaymasında plateleteri bol kümeliydi ve büyüklükleri normaldi. kanamaya yönelik bir bulguya saptanmadı. eritrosit morfolojisi normokrom normositer gözlendi. faktör 8, faktör 8 inhibitör ve vwf antijeni istendi. tetkiklerinde patoloji gözlenmedi. hasta kanama ve vaskülitik tutulum açısından kbb ile konsulte edildi. patoloji saptanmadı. literatürde covid sonrası anormal kanamaları olan hastaların olması sebebiyle covid total antikoru istendi. pozitif olarak geldi. aynı zamanda hastanın araknofobi şikayetlerinin artması nedeniyle fluoksetin dozunun 1 hafta önce arttırıldığı fakat hastanın gastrit benzeri şikayetlerinin olması nedeniyle 3 gün önce ilacı tamamen kestiği öğrenildi. servis yatışı yapılarak hastaya kanama takibi yapıldı. hastada ilaç kesimi sonrası 6. günde kanamaların durması ve taburculuk sonrası kontrollerde şikayetlerin tekrarlamaması nedeniyle fluoksetine bağlı trombosit disfonksiyonu düşünüldü.

Anahtar Kelimeler: fluoksetin, hemoptizi, hematüri, hematokiezya, hematamez

P-27 Lenfoma Ön Tanısı ile Araştırılan Dissemine Tüberküloz Olgu Sunumu

Tuğba Ünal1, Nagehan Emiralioğlu2, Deniz Doğru Ersöz2, Yasemin Özsürekçi3, H. Nursun Özcan4

1Hacettepe Üniversitesi Tıp Fakültesi Çocuk Sağlığı ve Hastalıkları Anabilim Dalı,
2 Hacettepe Üniversitesi Tıp Fakültesi, Çocuk Göğüs Hastalıkları Bilim Dalı

Giriş: Dissemine tüberküloz, tüberküloz basillerinin lenfohematojen yolla yayılması ile oluşur. Bağışıklık sistemi normal kişilerde tüm olguların %20'sini oluşturur. Çoklu organ tutulumuna bağlı hepatosplenomegali, kemik-eklem tutulumu, böbrek tutulumu görülebilir. Dissemine tüberkülozun en önemli klinik formu miliyer tüberkülozdur. Sıklıkla sinsi seyirlidir. Erken dönemde ateş, iştahsızlık, kilo kaybı gibi semptomlar görülebilir. %40'ında tüberkülin deri testi anerjiktir. Tanıda karaciğer veya kemik iliği biyopsisi, kültür ile doğrulanması faydalıdır. Bu olgu sunumunda hafif sistemik semptomlar ile gelen, lenfoma ön tanısı ile araştırılan, dissemine tüberküloz tanısı alan bir hastayı sunduk. Olgu Sunumu: Üç ay önce ateş, öksürük, gece terleme şikâyetleri başlayan; altı gün pnömoni tanısı ile intravenöz antibiyotik tedavisi alan; dış merkezde yapılan görüntüleme yöntemlerinde abdomen, mezenter içerisinde ve boyunda yaygın lenfedenopati saptanması nedeni ile lenfoma düşünülen beş yaşında kız hasta ileri araştırma için merkezimize başvurdu. Üç ay boyunca özellikle geceleri ateş ve terleme, aralıklı öksürük ve son zamanlarda beyaz renkli balgam olduğu, pnömoni tedavisi sonrası öksürük ve balgamın gerilediği, kilo kaybı olduğu; kedi, köpek, kümes hayvanı temasının bulunduğu, çiğ süt peynir tüketmediği; anne ile babanın akraba olduğu, 50 yıl önce dedenin tüberküloz tanısı ve tedavisi aldığı (dede ile teması var), 15 yıl önce tüberküloz tanısı alan kuzen (teması yok) olduğu öğrenildi. Fizik muayenede servikal ve submandibular lenfadenopatiler saptandı. BCG skarı görülmedi (aşısı yapılmış). Akciğer grafisinde bilateral retikülonodüler görünüm mevcuttu. Tüberkülin deri testi: 10 mm, quatiferon testi: negatif sonuçlandı. Torakoabdominal BT'de prevasküler düzeyde sağda lenf nodu açısından anlamlı olabilecek görünüm, komşu sağ akciğer üst lobda buzlu cam alanları ve çizgisel atelektaziler, sağ akciğerde geniş boyutlu, solda minimal plevral efüzyon, omentumda kalınlaşma (omental kek görünümü), periton yapraklarında kalınlaşma, intraabdominal lenf nodları ve az miktarda serbest sıvı görüldü. Abdominal lenf nodundan biyopsi, peritondan doku örneklemesi yapıldı. Patolojik değerlendirmede granülom odakları, küçük nekrotik alanlar görüldü; aside dirençli basil (ARB) görülmedi. Açlık mide suyu incelemesinde ARB ve tüberküloz PCR negatif bulundu, kültür sonucu bekleniyor. Dissemine tüberküloz hastalığı ekarte edilemeyen hastaya izoniyazid, rifampisin, pirazinamid, etambutol tedavileri başlandı. Tartışma: Dissemine tüberküloz ağır ve akut klinik tablo ile başvurabildiği gibi hafif sistemik semptomlarla da başvurabilir. Uzamış ateş olgularında enfeksiyöz nedenler ve malignite araştırılırken tüberküloz teması mutlaka sorgulanmalıdır. Pediatrik hastalarda miliyer tüberküloz yetişkinlere göre daha yaygın görülmektedir. %50'sinde akciğer grafisi normal olabilir ve tüberkülin deri destinin negatif olması da tanıyı dışlamaz. İlerlemiş hastalıkta %20-40 menenjit, peritonit gelişebilir. Hastalığa özgül olmayan klinik bulgular nedeni ile tanı koymak zordur. Enfekte doku sıvısı, karaciğer biyopsisi, lenf nodu örneklemesi tanı koymak için yardımcı olsa bile tüberküloz basili izole edilemeyebilir.

Anahtar Kelimeler: Dissemine tüberküloz lenfoma abdominal lenfadenopati omentumda kalınlaşma granülomatöz reaksiyon

P-28 Hemoptizi ile Başvuran Tek Taraflı Pulmoner Arter Agenezisi

Zehra Genç Özbay[1], Emir Furkan Önen[1], Nagehan Emiralioğlu[2], Hayriye Uğur Özçelik[2]
1 Hacettepe Üniversitesi Tıp Fakültesi Çocuk Sağlığı ve Hastalıkları Anabilim Dalı
2 Hacettepe Üniversitesi Tıp Fakültesi Çocuk Göğüs Hastalıkları Bilim Dalı

Giriş: Pulmoner arter agenezisi çeşitli klinik bulgular ile prezente olabilen nadir bir hastalıktır. Çoğunlukla konjenital kalp hastalıklarına eşlik eder ve erken çocukluk döneminde tanı alır. Ancak bazı durumlarda adolesan veya erişkin dönemde de tanı alabilir. Hastalar daha sık olarak tekrarlayan akciğer enfeksiyonu, nefes darlığı, azalmış egzersiz toleransı ile başvurur. Nadiren hemoptizi ile başvuran olgular da mevcuttur. Tanıda akciğer grafisi, bilgisayarlı tomografi, manyetik rezonans görüntüleme, ekokardiyografi ve invaziv anjiografi tetkiklerinden yararlanılır. Tedavisinde ise revaskülarizasyon, pulmoner vazodilatasyon tedavisi, pnömonektomi/lobektomi veya kollateral arteryal vasküler yapıların embolizasyonu başvurulan tekniklerdir. Biz de bu olgu sunumunda nadir bir neden olan hemoptizi ile başvurup pulmoner arter agenezisi tanısı alan ve tedavisinde sistemik genişlemiş kostoservikal arter embolizasyonu yapılan bir hastayı sunuyoruz. Olgu Sunumu: 17 yaşında kız hasta 3 gündür devam eden öksürük ve sonrasında gelişen kanlı kusma ile acil polikliniğine başvurdu. Sık akciğer enfeksiyonu geçirme veya daha önce herhangi bir nedenden dolayı hastane yatış öyküsü bulunmadığı öğrenildi. Hastanın fizik muayenesi ve vital bulguları normaldi. Akciğer grafisinde trakeanın sola deviye olduğu, sol akciğerin hipoplazik olduğu görüldü. Bilgisayarlı tomografisinde sol pulmoner arter agenezisi, sol akciğer hipoplazisi izlendi. Yapılan fleksible bronkoskopisi: ''Sol alt lob bronş ağzında kanamayı gösteren pıhtı ve granülasyon dokusu görüldü. Trakea ve sol ana bronşta belirginleşen vaskülarizasyon izlendi.''şeklinde raporlandı. Hastanın hemoptizisinin devam etmesi üzerine girişimsel radyoloji tarafından invaziv anjiografi yapıldı. Eş zamanlı bronkoskopide izlenen granulasyon dokusunu ait bronkopulmoner alanı beslediği düşünülen sistemik genişlemiş kostoservikal arterin embolizasyonu yapıldı. Embolizasyon sonrası hemoptizisi tekrarlamayan hasta taburcu edildi. Tartışma: Pulmoner arterin konjenital yokluğu, sıklıkla Fallot tetralojisi veya septal defektler gibi kardiyovasküler anomalilerin eşlik ettiği nadir bir anomalidir. Pulmoner arter agenezisli hastalarda hemoptizi, genişlemiş kollateral dolaşımdan kaynaklanır. Hemoptizi uzun yıllar kendi kendini sınırlayabileceği gibi pulmoner kanama ve ölüm gibi ciddi sonuçlara da yol açabilmektedir. Tedavide ise revaskülariszasyon cerrahisi, pulmoner vazodilatasyon tedavisi, pnömonektomi/lobektomi veya kollateral embolizasyonu başvurulan tekniklerdir. Masif hemoptizi olması durumunda sistemik kollatarellarin embolizasyonu ve etkilenen tarafın pnömonektomisi ile tedavi gündeme gelebilir. Hemoptizi ile gelen hastalarda oldukça nadir olsa da ayırıcı tanıda pulmoner arter agenezisi düşünülüp hasta bu açıdan değerlendirilmelidir. Bu hastaları erken tanıma oluşabilecek komplikasyonları önlemede ve hastalığın erken tedavisinde önemli rol oynamaktadır.

Anahtar Kelimeler: Hemoptizi, pulmoner arter agenezisi

P-29 Zor Tanı Alan Bir Kistik Fibrozis Olgusu

Zeynep Reyhan Onay[1], Yetkin Ayhan[1], Sinem Can Oksay[1], Deniz Mavi[1], Gülay Bilgin[1], Saniye Girit[1]
1 İstanbul Medeniyet Üniversitesi

Giriş: Kistik fibrozis (KF) farkındalığı ülkemizde giderek arttığı bilinse de ter testi negatif sonuçlanan hastalarda tanıda zorluklar yaşanabilmektedir. Altın standart tanı yöntemi ter testi olan KF'in günümüzde 2000'den fazla kistik fibrozis transmembran regülatör (CFTR) gen mutasyonu sonucu ortaya çıktığı bilinmektedir. Bu vakamızda ter testi negatif ancak genetik analizi pozitif saptanan, yıllardır astım tanısı ile izlenmiş olan hasta tartışılmıştır. Vaka sunumu: Yaklaşık 10 yıldır astım tanısı ile izlenmekte olan 17 yaş kız hasta nefes darlığı, sürekli balgamlı öksürük şikayetleri ile çocuk göğüs hastalıkları bölümümüze başvurdu. Ebeveynlerinde akraba evliliği öyküsü olan, astım tanısı ile 5 yıl yıl immunoterapi alan hastanın başvurusunda fizik incelemesinde büyüme gelişme geriliği, çomak parmak, dinlemekle bilateral yaygın krepitan ral ve ronküs mevcuttu. Akciğer grafisinde bilateral alt loblarda solda daha belirgin retikülonodüler görünüm izlendi. Solunum fonksiyon testinde (SFT) restriktif ve obstrüktif patern izlenen hastanın ileri tetkik amaçlı yapılan fiberoptik bronkoskopisinde yoğun pürülan sekresyon aspire edildi. Bronkoalveolar lavaj kültüründe Eikenella Corrodens üremesi olan hastaya oral Siprofloksasin tedavisi 14 gün verildi. 2 defa yapılan ter testi normal sınırlarda sonuçlanan ancak akciğer tomografisinde sağ akciğer orta lob ve sol akciğer üst lob lingüler segmentte ve alt lob bazal segmentte mikronodüler infiltrasyonlar izlenen hastanın interstisyel akciğer hastalığı ön tanısı ile gönderilen tüm egzom dizileme analizinde CFTR geninde heterozigot c.1234_1238del ve c.3154T>G (F1052V) mutasyonları ve MUC5B mutasyonu saptandı. Tanı sonrası mukolitik, ekspektoran, solunum fizyoterpisi ve antibiyoterapisi düzenlenen hastanın izleminde tedavinin birinci ayında FEV1'de %17'lik artış izlendi. Tartışma: CFTR geninde saptanan F1052V mutasyonu CFTR2'de tanımlı olup patojenik olarak sınıflandırılmaktadır. c.1234_1238del ise genetik veri tabanlarında incelendiğinde KF hastalık yapıcı gen olduğu görülmüş olup her iki mutasyonun ortak özelliği ter testi yüksekliğine neden olmamasıdır. MUC5B ise havayolu klirensinde majör rol oynayan musinin sentezinde görevli gendir. İdiyopatik pulmoner fibrozis gelişimine neden olduğu bilinen MUC5B'nin bozulmuş mukosiliyer klirens ve mukus hipersekresyonu ile ilişkili olduğu bilinmektedir. Bu vakamızda tüm solunum fonksiyon testlerinde restriktif patern olmasına rağmen yanlış astım tanısı ile 10 yıl izlenen, 5 yıl immunoterapi uygulanan ancak semptomları giderek kötüleşen hastanın tanı sonrası yoğun balgam ve nefes darlığı şikayetlerinde belirgin iyileşme sağlandı. Hastaların izleminde semptom kontrolü sağlanamadığı durumlarda mutlaka ileri inceleme yapılmalı ve tanıya ulaştırabilecek ipuçları takip edilmelidir.

Anahtar Kelimeler: Çomak parmak, Kistik fibrozis, MUC5B

SÖZEL BİLDİRİLER

S-01 Adolesanlarda Covid-19'un Klinik Seyrinin Değerlendirilmesi

Hanife Tuğçe Çağlar[1], Sevgi Pekcan[1], Aslı İmran Yılmaz[1], Gökçen Ünal[1], Özge Metin Akcan[2], Mahmut Ziya Ünsaçar[3]
1 Meram Tıp Fakültesi Çocuk Göğüs Hastalıkları Bilim Dalı
2 Meram Tıp Fakültesi Çocuk Enfeksiyon Hastalıkları Bilim Dalı
3 Meram Tıp Fakültesi Çocuk Sağlığı ve Hastalıkları Anabilim Dalı

AMAÇ: Bu çalışmanın amacı hastanemizde COVID-19 tanısı almış 10-19 yaş arası adolesan hastaların klinik özelliklerinin değerlendirilmesidir. YÖNTEMLER: Çalışmaya Nisan 2020-Aralık 2021 arasında hastanemizde COVID-19 tanısı almış adolesan hastalar dahil edildi. Hastaların cinsiyeti, yaşı, tanıları, tıbbi öyküleri, semptomları, laboratuvar bulguları ile mortalite ve morbiditeleri değerlendirildi ve sonuçlar geriye dönük olarak kaydedildi. BULGULAR: Çalışmaya 519 hasta dahil edildi. Hastaların yaş ortalaması 173,73 ± 27,79 ay idi ve çoğu erkekti (n:270, %52). 2020 yılında 186 (%35,8) olan hasta sayısı 2021 yılında 333'e (%64,2) yükseldi. Dört yüz elli altı (%87,9) hastada kronik hastalık tespit edilmezken, 15 (%2,9) hasta astım ve 13 (%2,5) hastada immün yetmezlik vardı. Hastaların demografik özellikleri Tablo 1'de özetlenmiştir. Başvuru anında en sık görülen semptom ateş (n:275, %53), ardından öksürük (n:249, %48) ve boğaz ağrısı (n:182, %35,1) idi. 41 (%7,9) hastada koku alamama, 34 (%6,6) hastada tat alamama gözlendi. Başvuru anında en sık konulan tanı üst solunum yolu enfeksiyonu (n:349, %67,2) iken, 38 (%7,3) hastada pnömoni, 31 (%6) hastada akut gastroenterit mevcuttu. 426 (%82,1) hastada COVID-19'un şiddeti hafifti. Hastaların çoğunluğu (n:418, %80,5) çocuk acil servisinden taburcu edildi. Doksan üç (%18) hasta izolasyon servisine, 8 (%1,5) hasta yoğun bakım ünitesine alındı. Beş (%1) hastaya endotrakeal entübasyon gerekti ve 3 (%0,6) hasta öldü. Çalışma popülasyonunun klinik özellikleri Tablo 2'de özetlenmiştir. Hastaların demografik ve klinik özelliklerinin tanı tarihine (2020-2021) göre karşılaştırılmasında; koku alamama, tat alamama, halsizlik, kas ağrısı, kusma, hastaneye yatış ve hastanede kalış süresi parametreleri istatistiksel olarak farklıydı ($p<0,05$). Diğer tüm parametreler 2020 ve 2021 yılları arasında istatistiksel olarak benzerdi ($p>0,05$). Karşılaştırma Tablo 3'te sunuldu. SONUÇ: 2021 yılında COVID-19 tanısı konulan hasta sayısı daha fazladır. Her ne kadar koku alamama ve tat alamama gibi COVID-19'a özgü semptomlar 2020 yılında daha fazla olsa da solunum yolu ile ilgili semptomlarda fark bulunamamıştır. 2020 yılında hasta sayısı az olmasına rağmen yatan hasta sayısı istatistiksel olarak anlamlı şekilde yüksek bulunmuştur. 2021 yılında ise hastanede yatış süresi yüksektir. Bu farklılığın sebebi klinisyenlerin hasta yatış kararını almadaki algoritmalarının değişmiş olması olabilir. KISITLILIK: Çalışmamızın veri işleme kısmı henüz tamamlanmamıştır. 1 Ocak-31 Mart 2022 arası COVID-19 tanılı hastalar da çalışmaya dahil edilecektir.

Anahtar Kelimeler: adolesan, COVID-19, semptom, immün yetmezlik

S-02 Trakeostomi İşleminin Prognostik Nutrisyonel İndekse Etkisi

Ahmet Osman Kılıç[1], **Gökçen Ünal**[2], Sevgi Pekcan[3]
1 Necmettin Erbakan Üniversitesi Meram Tıp Fakültesi Çocuk Sağlığı ve Hastalıkları
2 Necmettin Erbakan Üniversitesi Meram Tıp Fakültesi Çocuk Göğüs Hastalıkları
3 Necmettin Erbakan Üniversitesi Meram Tıp Fakültesi Çocuk Göğüs Hastalıkları

GİRİŞ Prognostik Nütrisyonel İndeks (PNI),albümin ve lenfosit sayımı kullanılarak hesaplanan ve hastanın immünolojik ve beslenme durumunu gösteren bir parametredir. PNI'nin maligniteler, enfeksiyonlar ve kardiyovasküler hastalık için prognostik bir faktör olduğu gösterilmiştir. Biz de çalışmamızda hastanemizde çeşitli sebeplerle trakeostomi açılan hastalarda, trakeostomi işleminin prognostik nutrisyonel indekse etkisini değerlendirmeyi amaçladık. GEREÇ VE YÖNTEM Çalışmada Necmettin Erbakan Üniversitesi Meram Tıp Fakültesi Çocuk Sağlığı ve Hastalıkları Anabilim Dalı birimlerinde takip edilen ve trakeostomi işlemi yapılan 33 adet hastanın verileri retrospektif olarak incelendi. Hastaların yaşları, cinsiyetleri ve prognostik nutrisyonel indeksleri [10 x serum albümin (g/dL) +0.005 x mutlak lenfosit sayısı (/mm3)] formülü kullanarak hesaplandı. Hastaların trakeostomi işlemi öncesi, trakeostomi işlemi sonrası birinci, üçüncü, altıncı ve on ikinci ayda hesaplanan prongostik nutrisyonel indeksleri kayıt edildi. Çalışmanın istatistiksel analizi Statistical Package for the Social Sciences for Windows ver. 25.0 paket program kullanılarak yapıldı. Veriler sayısal değişkenler için ortalama (standart sapma [SD]), kategorik değişkenler için ortanca (minimum-maksimum değer) olarak sunuldu. BULGULAR Çalışmaya dahil edilen hastaların 15 tanesi (%45.5) kız, 18 tanesi (%54.5) erkek cinsiyette idi. Trakeostomi işlemi yapılmadan önce hesaplanan prognostik nutrisyonel indeks değeri ortancaları 49.2 (38.75-78.5), trakeostomi işlemi sonrası birinci ay 56.2 (36.6-111), üçüncü ay 58.5(18.85-93.7), altıncı ay 64.2 (12.1-108.5), 64 (37.4-115.5) olarak tespit edildi. Tekrarlayan ölçümlerin analizi yapıldığında trakeostomi sonrası üçüncü, altıncı ve on ikinci ayda hesaplanan prognostik nutrisyonel indeks değerlerinin trakeostomi öncesi hesaplanan değerlere göre anlamlı şekilde daha yüksek olduğu saptandı (sırasıyla $p=0.002$, $p=0.002$, $p<0.001$). Ayrıca trakestomi işlemi sonrası altıncı ve on ikinci aylarda bakılan prognostik nutrisyonel indeks değerlerinin birinci ay bakılan değerlere göre anlamlı şekilde daha yüksek olduğu saptandı ($p<0.05$). TARTIŞMA PNI, çeşitli kronik hastalıklarda beslenme durumunu değerlendirmek için kullanılan hesaplaması kolay bir yöntemdir. Çalışmamızda elde ettiğimiz sonuçlar, serebral palsi, epileptik sendromlar, kas hastalıkları gibi malnutrisyona sebep olan kronik hastalıklarda trakeostomi işleminin malnutrisyonda önemli bir iyileşme sağladığını düşündürmektedir.

Anahtar Kelimeler: Trakeostomi, malnutrisyon

S-03 Kistik Fibrozis'te Standart Pa Eradikasyonu Protokolü Sonuçları-Tek Merkez Deneyimi

Seyda Karabulut[1], Aynur Gulieve[1], Cansu Yılmaz Yeğit[1], Mürüvvet Yanaz[1], Mine Kalyoncu[1], Merve Selçuk[1], Pınar Ergenekon[1], Burcu Süzer[1], Gamze Taştan[1], Yasemin Gökdemir[1], Ela Erdem Eralp[1], Fazilet Karakoç[1], Bülent Karadağ[1]
1 Marmara Üniversitesi Tıp Fakültesi

Amaç Kistik fibroz (KF) tanılı hastalarda Pseudomonas aeruginosa (PA) eradikasyon başarı oranı farklılıklar göstermektedir. Merkezimizde IV antibiyotiklerle PA eradikasyon oranı daha önceki araştırmalarımızda %21.6 olarak bildirilmişti. Bu nedenle bu düşük başarı oranını artırmak için merkezimizin eradikasyon protokolü değerlendirilmiş ve yeni eradikasyon protokolü belirlenmiş ve uygulanmaya başlamıştır. Bu çalışmada öncelikli amacımız yeni eradikasyon rejiminin etkinliğini belirlemekti. İkincil amacımız ise PA üremesi aşamasında ve tedavi sonrası takip döneminde BMI ve FEV1 değerlerindeki değişiklikleri değerlendirmekti. Metod Çalışmaya solunum yolu örneklerinde ilk kez PA saptanan veya bir önceki yıl içinde üremesi olmayan KF'li hastalar dahil edildi. Başarılı eradikasyon, eradikasyon tedavisinin kullanımını takip eden 12 ay boyunca tekrar PA üremesi olmaması olarak tanımlandı. Eğer üreme non-mukoid PA ise; 3 hafta oral siprofloksasin ve 1 ay süresince tobramisin nebul verilerek (hastanın klinik durumu iyi değilse ikili intravenöz antibiyotik), eradikasyon tedavisi uygulandı. Üreme mukoid PA ise veya mukoid olmayan PA eradikasyonu başarısız olduğunda; 3 hafta oral siprofloksasin) ve 3 ay nebulize tedavi (tobramisin/kolistin/tobramisin) (hasta iyi değilse ikili intravenöz antibiyotik kullanıldı. Sonuçlar Çalışmaya 28 KF hastası dahil edildi. Hastaların ilk PA izolasyonunda ortanca yaş 5,5 yıl (25-75.p: 2,5-12,8 yıl) ve KF tanısında ortanca yaş 2,25 ay (25-75.p: 1-4 ay) idi. Hastaların %17,9'unda (n=5) yeni başlayan semptomlar vardı. PA tipi belirlenen 9 hastanın 5'i mukoid olmayan PA idi. Hastaların %53,6'sında (n=15) oral siprofloksasin ve inhale toramisin, %14,3'ünde (n=4) oral siprofloksasin, nebulize tobramisin/kolistin kullanılmıştır. Hastaların %32,2'sinde (n=9) IV antibiyotik kullanıldı. Eradikasyon hastaların %75'inde (n=21) başarılı olmuştur. Tartışma Bu çalışma, yeni eradikasyon protokolünün başarıyla uygulandığını ve eradikasyon oranının önceki protokole göre daha yüksek olduğunu göstermiştir. Hastaların başlangıç ve 12. ay BMI ve FEV1 değerlerinde ise anlamlı farklılık saptanmamıştır.

Anahtar Kelimeler: Pseudomonas aeruginosa, Kistik Fibrozis, Antipseudomonal antibiyotikler

S-04 Kistik Fibrozisli Çocukların Ev Spirometre Cihazı ile Takibinin Pulmoner Alevlenme ve Yıllık (FEV_1) Üzerine Etkisi

Şeyda Karabulut[1], Mürüvvet Yanaz[1], Cansu Yılmaz Yeğit[1], Aynur Gulieva[1], Mine Kalyoncu[1], Merve Selçuk[1], Burcu Uzunoğlu[1], Gamze Taştan[1], Almala Pınar Ergenekon[1], Yasemin Gökdemir[1], Ela Erdem Eralp[1], Fazilet Karakoç[1], Bülent Karadağ[1]
1 Marmara Üniversitesi Tıp Fakültesi

Giriş ve Amaç: Akut pulmoner alevlenmeler kistik fibrozisli (KF) hastalarda sık görülür ve mortalite ile direkt ilişkilidir. Pulmoner alevlenme bulgularından biri de FEV1'de ≥%10 düşüş olmasıdır. FEV1'deki düşüşün erken saptanması, pulmoner alevlenme tedavisinin erken başlamasına olanak sağlamaktadır. Bu çalışmada KF'li hastaların ev spirometre cihazı ile takibinin alevlenme sayısı ve yıllık FEV1 üzerine etkisini araştırmayı amaçladık. Metod: Bu çalışma, prospektif ve randomize bir çalışmadır. Çalışmaya 6-18 yaş arası daha önceden spirometre yapabilmiş ve akıllı telefonu olan hastalar dahil edilmiştir. Uygun hastalar, son 1 yıldaki en iyi FEV1 değerlerine göre ev spirometre grubu (ESG) ve olağan bakım grubu (OBG) olarak ikiye ayrılmıştır. ESG'deki hastaların haftada iki gün spirometre uygulaması istenmiştir. Spirometre sonuçları tecrübeli bir KF hemşiresi tarafından haftalık olarak ≥%10 FEV1 düşüşü açısından incelendi ve düşüş görülen hastalar alevlenme açısından çocuk göğüs hastalıkları uzmanı tarafından değerlendirildi. Her iki grupta da almakta oldukları oral ve inhaler tedavilere, göğüs fizyoterapisine ve üç ayda bir rutin poliklinik kontrollerine devam edildi. Toplam alevlenme sayısı, yatış gerektiren alevlenme sayısı, oral antibiyotik gerektiren alevlenme sayısı, ilk alevlenmeye kadar geçen süre kaydedildi. Bulgular: Her iki grupta da 30 hasta bulunmaktadır. ESG'de 25 hasta, OBG'de 29 hasta çalışmayı tamamlamıştır. Medyan yaş ESG'de 13.10 yıl (25-75.p 11.65-14.90), OBG'de 13.50 yıl (25-75.p 10.90-15.50) olarak saptanmıştır (p=0.99). ESG'nin %64'ü (n=16), OBG'nin %51.7'i (n=15) erkekti (p=0.36). Hastaların bir yıllık ortalama (±standart sapma) FEV1% değişimleri ESG'de 3.77±14.80, OBG'de -4.00±10.61 saptanmıştır (p=0.03). Bir yıllık ortalama (±standart sapma) alevlenme sayısı ESG'de 3.04 (±2.30), OBG'de 1.96(±1.88)'dır (p=0.07). İlk alevlenmeye kadar geçen medyan süre ESG'de 60 gün (25-75.p 30-165), OBG'de 150 gün (25-75.p 75-225) olarak bulunmuştur (p=0.02). Ev spirometre cihazını çocukların %92'si, ailelerin %96'sı etkin; çocukların %96'sı, ailelerin %100'ü ise güvenilir bulmuştur. Sonuç: KF'li hastaların ev spirometre ile izlemi pulmoner alevlenmelerin erken saptanmasını sağlamakta ve yıllık FEV1 sonuçlarını olumlu yönde etkilemektedir.

Anahtar Kelimeler: Kistik Fibrozis, Monitarizasyon, Telesağlık

S-05 Çocukluk Çağı Ağır Astım Tedavisinde Omalizumab Kullanımı ve Etkinliği: Cerrahpaşa Deneyimi

Özge Meral[1], Azer Kılıç Başkan[1], Hüseyin Arslan[1], Evrim Hepkaya[1], Ayşe Ayzıt Kılınç Sakallı[1], Haluk Çokuğraş[1]
1 İstanbul Üniversitesi, Cerrahpaşa Tıp Fakültesi

Çocukluk çağı ağır astım tedavisinde omalizumab kullanımı ve etkinliği: Cerrahpaşa deneyimi Özge Meral1, Azer Kılıç Başkan1, Hüseyin Arslan1, Evrim Hepkaya1, Ayşe Ayzıt Kılınç Sakallı1, Haluk Çokuğraş1 1İstanbul Üniversitesi- Cerrahpaşa, Cerrahpaşa Tıp Fakültesi, Çocuk Göğüs Hastalıkları Bilim Dalı, İstanbul Giriş ve Amaç Astım, reversible hava yolu obstrüksiyonu ve hava yolu aşırı duyarlılığıyla karakterize kronik inflamatuar bir hastalıktır. Çalışmamızda, kontrolsüz ağır astımı olan pediatrik hastaların tedavisinde omalizumab kullanımının astım kontrol düzeyine etkisi ve tedavi yanıtında etkili olan faktörlerin değerlendirilmesini amaçladık. Gereç ve Yöntem Cerrahpaşa Çocuk Göğüs Hastalıkları Bilim Dalı'nda izlenen 16 kontrol altına alınamayan ağır astımlı hastanın, demografik özellikleri, omalizumab tedavisi sonrası ilk 3 aylık dönemde astım kontrol testi (AKT) skorları, solunum fonksiyon testi (SFT) ve FeNO düzeyleri analiz edildi. Sürekli değişkenler için tanımlayıcı istatistikler hesaplandı. İki bağımsız grubu karşılaştırmak için Mann-Whitney U, iki bağımlı grubu karşılaştırmak için Wilcoxon sign t-testi kullanıldı. İki sürekli değişken arasındaki korelasyonu değerlendirmede Spearman's rho katsayısı kullanıldı. $p < 0.05$ anlamlı kabul edildi. Bulgular Hastaların ortalama yaşları 183,75 (min-max:132-240) aydı. Dpt'de tek alerjen sensitizasyonu olan 5(%31.3), 2 alerjen 1(%6.3), 2'den fazla alerjen sensitizasyonu olan 7(%43.8) hasta vardı. Tedavi öncesi ortalama total IgE düzeyi 1401.93mg/dl, ortalama eozinofil %0.41'di. Omalizumab öncesi 15(%93.8) hasta kontrol edici tedavi olarak inhale kortikosteroid + uzun etkili beta2 agonist (İKS+UEBA) kullanmakta iken sadece bir hasta İKS kullanmaktaydı. Tedavinin 1. ve 3. ayında AKT skoru, FeNO düzeylerinde, omalizumab öncesi değerlere göre karşılaştırıldığında anlamlı fark saptandı ($p=0.000$ $p=0.000$ $p=0.015$ $p=0.006$). FEV1, FEV1/FVC düzeyleri ve İKS dozunda anlamlı fark izlenmedi ($p=0.074$ $p=0.220$ $p=0.206$). Dpt'de sensitizasyon sayısı ve eşlik eden komorbidite varlığının omalizumab tedavi yanıtı üzerine etkisi olmadığı tespit edildi ($p>0,05$). Hastaların tedavi öncesi eozinofil değeri>%4 olanların 3. ay AKT skorundaki iyileşmenin daha fazla olduğu saptandı ($p=0.034$). Tartışma Sonuçlarımız, çocukluk çağı ağır astım tedavisinde omalizumab kullanımının ağır astım kontrolünü iyileştirdiği ve alevlenmeleri azalttığına dair mevcut kanıtları desteklemektedir. Ek olarak yüksek eozinofil yüzdesi bulunan hastaların tedaviye yanıtının daha iyi olduğu ve hızlı, non invazif bir yöntem olan FENO düzeyinin tedavi yanıtını ölçmede önemli bir parametre olduğu da gösterilmiştir. Çalışmamızda kontrol edici ilaç dozunda anlamlı fark saptamayışımızın nedeni 3 aylık kısa dönem sonuçların değerlendirilmesidir.

Anahtar Kelimeler: Ağır astım, Omalizumab, FeNO

S-06 Kronik Solunum Sistemi Semptomları Nedeni Olarak Vasküler Halkalar ile İlgili Deneyimlerimiz

Murat Sürücü[1], Dursun Muhammed Özdemir[1], İlker Kemal Yücel[1], İbrahim Halil Demir [1], Oktay Korun[1], Ahmet Çelebi[1]
1 Sb. İstanbul Dr. Siyami Ersek Göğüs Kalp ve Damar Cerrahisi Eğitim Araştırma Hastanesi

Giriş ve Amaç: Vasküler halka, aortik ark kompleksinin anormal gelişimi sonucunda meydana gelen ve çoğunlukla infant döneminde trakeo-özofageal bası bulguları ile kendini gösteren bir anomalidir. Özellikle yenidoğanlarda hava yolu obstrüksiyonu yaratan en önemli etkenlerden birini teşkil etmekte olup klinik bulguların şiddeti bası derecesine göre değişmektedir. Vasküler halkalar, stridor/ wheezing, öksürük, tekrarlayan enfeksiyonlar gibi kronik solunum sistemi semptomlarına ve/veya yutma bozukluklarına yol açabilirler. Bu çalışmada; kliniğimizde vasküler ring tanısı ile ameliyat edilen olguların başvuru şikayetleri, tanı yöntemleri ve tedavi seçeneklerinin sunulması amaçlanmaktadır. Materyal – Metod: Ocak 2003 - Nisan 2022 yılları arasında vasküler halka tanısı ile ameliyat edilen 45 olgu çalışmaya dahil edildi. Hasta dosyaları retrospektif olarak taranarak demografik özellikleri, başvuru semptomları ve klinik bulguları, tanı yöntemleri, cerrahi tedavi seçenekleri, komplikasyonlar ve tedavi sonrası semptomları açısından değerlendirildi. Bulgular: Vasküler halka tanısı ile cerrahi tedavi uygulanan 45 hasta çelışmaya alındı ve olguların 23'ü (%51) erkekti. Median yaş 11 ay (1 ay – 25 yaş). 20 (% 44) hastada tekrarlayan hışıltı atakları, stridor gibi izole solunum sistemi semptomları varken, 9 hastada (% 20) yutma güçlüğü, kusma, 5 hastada solunum sistemi semptomlarına ek olarak beslenme problemleri, kusma, 11 (% 24) hastada ise ek kardiyak anomali olması nedeniyle yapılan ekokardiyografide vasküler halka tespit edildi. Vasküler halka tiplerinin 27'sinde (%60) double aortik ark, 14'ünde sağ arkus aorta + sol patent duktus arteriozus (6'sı kommeral divertikülü ile birlikte) ve 4'ünde aberran sağ subklavian arter tespit edildi. İzlemde dört hastanın trakeomalazi gelişmesine bağlı solunum yolu şikayetlerinin ameliyat sonrası dönemde devam ettiği görüldü. Postoperatif erken dönemde mortalite görülen üç hastadan iki tanesi kompleks konjenital kalp hastalığına sahipken, diğer hastada ise pulmoner sling tanısı mevcuttu. Sonuç: Vasküler halka; yenidoğan döneminden itibaren başlayabilen, semptomsuz dönemi nadir olan hışıltı ve stridoru olan hastalarda akılda tutulmalıdır. Özellikle erken çocukluk döneminde bronkodilatör tedavi ile hışıltı şikayetlerinin geçmemesi, kronik solunum ve beslenme sorunlarının birlikte olması mutlaka vasküler halka açısından değerlendirme gerektirmektedir. Nadir görülmesine rağmen erken tanıda mutlaka akılda tutulması hastaların gerekli olmayan yoğun tedavi ve uzun tanı sürecine maruz kalmalarını önleyebilir. Vasküler halkaların cerrahi tedavi sonucunda tam şifa ile düzelmesi mümkün olup, tedavi morbidite ve mortalitesi oldukça düşüktür.

Anahtar Kelimeler: Stridor, hışıltı, vasküler halka

S-07 Kistik Fibrozis Tanılı Çocuk Hastalarda, Akut Akciğer Alevlenmesi Döneminde Tedavi Öncesi ve Sonrası Dönemde Balgamda Sitokin Çalışması

Semra Çağlar1[1], Özlem Keskin[2], Yasemin Zer[3], Çağrı Damar[4], Elif Arık[2], Mahmut Cesur2[2], Ercan Küçükosmanoğlu[2]
1Gaziantep Üniversitesi Tıp Fakültesi Çocuk Sağlığı ve Hastalıkları Anabilim Dalı, Gaziantep
2Gaziantep Üniversitesi Tıp Fakültesi Çocuk Allerji ve İmmünoloji Bilim Dalı, Gaziantep
3Gaziantep Üniversitesi Tıp Fakültesi Mikrobiyoloji Anabilim Dalı, Gaziantep
4Gaziantep Üniversitesi Tıp Fakültesi Radyoloji Anabilim Dalı, Gaziantep

Giriş-amaç: Kistik fibrozis (KF) tanılı çocuk hastaların klinik özellikleri ile atak tedavi öncesi ve sonrası dönemde balgamda sitokin seviyeleri değerlendirilerek hastaların ataklarını erken tespit etmek, akciğer kapasitesini korumak ve immünoterapi yöntemlerine katkıda bulunmak amaçlanmıştır. Gereç ve yöntem: Atak döneminde yaşları 5-21 arası olan 25 KF tanılı çocuk hastaların tanı anında ve tedaviye başladıktan 30 gün sonra alınan balgam örneklerinde sitokin çalışması yapıldı. Numunelerden ELISA yöntemi ile IL-17, IL-8, LTB-4, 8- isoprostane, nötrofil elastaz, glutatyon, glutatyon peroksidaz, TLR-2, TLR-4 sitokinlerinin düzeyleri çalışıldı. Bulgular: KF'li hastaların atak tedavi sonrası dönemde balgamda glutatyon düzeyi, tedavi öncesi balgamda glutatyon düzeyine göre anlamlı düşük bulundu (p:0.002). Atak tedavi sonrası dönemde balgamda glutatyon peroksidaz düzeyi atak dönemi balgamda glutatyon peroksidaz düzeyine göre sınırda anlamlı düşük bulundu (p:0,05). Atak dönemi başvuru sırasında ve atak tedavi sonrasında alınan balgam kültürlerinde üreyen mikroorganizmaya göre S. aureus üremesi olan hastaların, tedavi sonrası balgamda glutatyon düzeyi P. aureginosa üremesi olan hastalara göre anlamlı yüksek bulundu (sırasıyla p:0,023, p:0,030). Atak dönemi başvuru anında P. aureginosa kolonizasyonu olan hastaların atak dönemi balgamda IL-8 ve TLR-4 düzeyi, kolonizasyon olmayan hastalara göre anlamlı yüksek bulundu (sırasıyla p:0,002, p:0,021). Solunum fizyoterapisini ara ara yapan hastaların tedavi sonrası balgamda LTB-4 düzeyi, düzenli yapan hastalara göre anlamlı yüksek bulundu (p:0,036). Atak tedavi sonrası dönemde Toraks BT'de patolojik akciğer dokusu ile atak dönemi balgamda TLR-4 arasında pozitif korelasyon saptandı (p:0,005). Atak tedavi sonrası dönemde patolojik akciğer dokusuyla balgamda IL-17 arasında pozitif korelasyon saptandı (p:0,025). Sonuç: Atak döneminde klinik bulgular, düzenli kullandığı ilaçlar ve balgam kültüründe üreyen mikroorganizmalar ile balgamda sitokin düzeyleri arasındaki ilişkiler değerlendirildiğinde; hastaların atak şiddeti ve akciğer dokusundaki harabiyet önceden belirlenebileceği ve önlenebileceği görüldü. Balgamda sitokin düzeyleri ile balgam kültüründeki antibiyogramda tespit edilen antibiyotik dirençleri dikkate alınarak verilen tedaviler sayesinde hem atak geçirme sıklığı azaltılabileceği hem de bakteri kolonizasyonu önlenebileceği görüldü. KF'li hastalarda hipoksi döneminde balgamda LTB-4 düzeyi arttığı görüldü ve lökotrien antagonistleri tedaviye eklenerek inflamasyon, remodelling, bronkospazm ve pulmoner hipertansiyon gelişmeden önlenebileceği düşünüldü. Toraks BT çekilmeden balgamda sitokin seviyeleri ile bronşiektaziye gidiş önceden belirlenip önlenebileceği veya Toraks BT çekme sıklığı azaltılabileceği görüldü.

Anahtar Kelimeler: Kistik fibrozis, akut akciğer alevlenmesi, balgamda sitokin seviyesi

S-08 Psödomanas Aeruginosa Kolonize Kistik Fibrozisli Hastaların Nötrofil Fonksiyonlarının Değerlendirilmesi

Handan Duman Şenol[1], **Meral Barlık**[2], Ezgi Topyıldız [3], Figen Gülen[2], Güzide Aksu [4], Necil Kütükçüler[5], Esen Demir[6], Neslihan Edeer Karaca [7]
1 Ege Üniversitesi Tıp Fakültesi Çocuk Alerji İmmünoloji Bilim Dalı
2 Ege Üniversitesi Tıp Fakültesi Çocuk Göğüs Bilim Dalı
3 Ege Üniversitesi Tıp Fakültesi Çocuk Alerji Ve İmmünoloji Bilim Dalı
4 Ege Üniversitesi Tıp Fakültesi Çocuk İmmünolojisi Bilim Dalı
5 Ege Üniversitesi Tıp Fakültesi Çocuk İmmünoloji Bilim Dalı
6 Ege Üniversitesi Tıp Fakültesi Çocuk Göğüs Bilim Dalı
7 Ege Üniversitesi Tıp Fakültesi Çocuk İmmünoloji Bilim Dalı

Giriş Kistik fibrozis(KF), kronik ve progresif akciğer hastalığı ile karakterize otozomal resesif geçiş gösteren bir hastalıktır. Klor transportunun bozulduğu epitelyal bir hastalık olarak değerlendirmesine rağmen, psödomonas aeruginosa gibi fırsatçı ajanların enfeksiyon ve kolonizasyon oluşturması için altta yatan patogenez net değildir. Kistik Fibrozis, 2021 primer immün yetmezlik sınıflandırmasında konjenital fagositer bozukluklar içerisinde sınıflandırılmıştır. Biz de bu çalışmada psödomonas aeruginosa (PMA) ile kolonize KF hastalarının nötrofil ve monosit fonksiyonlarını değerlendirmeyi planladık. Materyal-Metod: PMA kolonize 26 KF hastası (akut alevlenme dönemi haricinde) ile 21 sağlıklı kontrol çalışmaya dahil edildi. Hemogram, Immunglobulin (Ig) düzeyleri, Migratest (Nötrofil ve monosit kemotaksisini değerlendirmek için), CD11A/CD18/CD15S adezyon molekülleri ve intrasellüler bakteriyel fagositozu değerlendirmek amaçlı Fagoburst test çalışıldı. Bulgular: Onikisi kız(%42,6) toplam 26 KF hastası ve 9'u kız (%42,9) 21 sağlıklı kontrolün yaş ortalamaları 122,07±70,2 ve 127,85±56,06 ay idi($p<0,05$). Hastaların 9'u (%34,6) Delta-F508 homozigottu. Absolu Nötrofil Sayısı(ANS), nötrofil CD15S ekspresyonu, IgG, IgA ve IgM düzeyleri KF hasta grubunda kontrole göre daha yüksekti(p sırasıyla <0.01, 0,018). Hastalar mutasyonlarına göre değerlendirildiğinde Delta-F508 homozigot hastalarda ANS, IgG ve IgA düzeyleri diğer mutasyonları taşıyan hastalara göre daha yüksek saptandı (p:0,03, 0,03,0,001). Hasta ve kontrol grubu karşılaştırıldığında, PMA ve E.Coli stimülasyonu ile bakılan nötrofil oksidatif burst aktivitesi sırasıyla ((99,8±0,47)(99,6±0,74) ve (97,6±2,81)(97,6±1,71); monosit myeloperoksidaz (83,0±8,33)(83,33±7,33); nötrofil myeloperoksidaz düzeyleri (98,6 ±1,43)(99,0±1,94) ve kemotaktik aktiviteleri (95,2 ±5,4)(92,5 ±6,3) açısından fark saptanmadı ($p>0,05$). Sonuç: Sonuçlarımız KF li hastalarda nötrofil ve monositlerde fagositik ve kemotaktik aktivite bozukluğu varlığını desteklememektedir. Daha fazla sayıda hasta içeren ileri çalışmalara ihtiyaç vardır.

Anahtar Kelimeler: kistik fibrozis, psödomanas aeruginosa, nötrofil fonksiyonları

S-09 Bronşiyolit Tanısı Alan Çocuklarda Yüksek Akışlı Nazal Kanül Oksijeni Tedavisi: Randomize Kontrollü Bir Deneme

Aykut Eşki[1], Gökçen Kartal Öztürk[2], Caner Turan[2], Semiha Özgül[3], Figen Gülen[2], Esen Demir[2]
1 Gazi Yaşargil Kadın Doğum Ve Çocuk Sağlığı Eğitim Araştırma Hastanesi
2 Ege Üniversitesi Tıp Fakültesi, Çocuk Göğüs Hastalıkları
3 Ege Üniveristesi Tıp Fakültesi, Biyoistatistik ve Tıbbi Bilişim Anabilim Dalı

Amaç: Yüksek akış nazal kanül oksijen tedavisinin akut bronşiyolit tanılı hastalarda düşük akış oksijen tedavisine göre gelişmiş solunum desteği sağlayıp sağlamadığını belirlemektir. Metod: Oksijen ihtiyacı olan ve orta ile şiddetli bronşiyolit tanısı konan 1-24 ay arası çocuklarda prospektif, randomize kontrollü bir çalışma yürüttük. Mekanik ventilasyon için yoğun bakım ünitesine kabul edilen, başvuru öncesinde başka sağlık biriminde oksijen tedavisi alan, altta yatan bir tıbbi durumu olan (konjenital kalp hastalığı, kronik akciğer hastalığı, nöromüsküler hastalık, metabolik hastalık veya immün yetmezlik vb.), kraniyofasiyal malformasyonu, üst hava yolu tıkanıklığı, pnömotoraks veya burun travması olan hastalar çalışma dışı bırakıldı. Katılımcılara yüz maskesi ile oksijen tedavisi (6-10 litre/dakika; kontrol grubu) veya yüksek akışlı nazal kanül ile oksijen tedavisi (2 litre*kilogram/dakika; çalışma grubu) verildi. Birincil sonuçlar; kalp tepe atımı ve solunum sayısının yaşa göre normal aralıklarına döndüğü süre ve klinik solunum skorunun daha düşük bir şiddet puanına gerilediği sürenin karşılaştırılmasıdır. İkincil sonuçlar; kalp tepe atımının, solunum sayısının ve klinik solunum skorunun takip süresi içindeki değişimi, hastanede yatış süresi, oksijen tedavi süresi, tedavi başarısızlığı ve yan etkilerin iki grup arasında karşılaştırılmasıdır. Sonuçlar: Çalışmamıza 87 çocuk kaydedildi (kontrol grubu: 48 hastaya karşın çalışma grubu: 39 hasta). Çalışma grubunda bazal kalp tepe atımının ve solunum sayısının yaşa göre normal aralıklarına ulaştığı süre kontrol grubuna göre daha kısaydı [sırasıyla; 2,0 saat (1,0-4,0) karşın 12,0 saat (2,0-24,0) ve 4,0 saat (2,0-12,0) karşın 24,0 saat (4,0-48,0), P <0,001]. Klinik solunum skorunun daha düşük puana gerilemesi için geçen sürenin çalışma grubunda daha kısa olduğu tespit edildi [2,0 saat (1,0-4,0) ve 4,0 saat (2,0-24,0); P =0,003]. Çalışma grubunda oksijen tedavi süresi [19,0 saat (4,0-30,0) karşın 29,5 saat (14,0-45,7); P =0,01] ve tedavi başarısızlığı (%3'e karşın %21; P =0,02) istatistiksel olarak daha düşük iken, gruplar arasında hastanede yatış süresi ve yan etki görülme sıklığı açısından fark yoktu. Tartışma: Yüksek akış nazal kanül oksijen tedavisi, düşük akış maske ile oksijen tedavisine göre kalp tepe atımında, solunum sayısında ve klinik solunum skorunda kayda değer bir iyileşme ile gelişmiş solunum desteği sağlayabilir. Bununla birlikte, yüksek akış oksijen tedavisinin klinik etkinliğini değerlendirmek için kapsamlı çalışmalara ihtiyaç vardır.

Anahtar Kelimeler: Bronşiyolit, hipoksi, klinik solunum skoru, yüksek akış nazal kanül oksijen

S-10 Yaşam Kalitesi, Doyumu ve Stres Açısından Kistik Fibrozisli Çocuk Annesi Ne Durumda?

Sedef Narin Tongal[1], Özge Yılmaz[2], Merve Öçalan[2], Hasan Yüksel[1]
1 Celal Bayar Üniversitesi Tıp Fakültesi Çocuk Göğüs Hastalıkları Bilim Dalı
2 Celal Bayar Üniversitesi Tıp Fakültesi Çocuk Alerji ve İmmunoloji Bilim Dalı

GİRİŞ VE AMAÇ: Kistik fibrozis(KF);sık hastane başvurusu, çoklu ilaç tedavisi ve fizik tedavi gibi tamamlayıcı tedavi yöntemlerinin uygulanmasını gerektirmektedir. KF ile yaşamanın getirdiği zorlukların erken farkına varılarak müdahale edilmesi,hasta ve ailesinin yaşam kalitesi açısından oldukça önemlidir. Çalışmamızın amacı, kistik fibrozisli hastaların ebeveynlerinde demografik özelliklerin yaşam kalitesi üzerine etkisini değerlendirmektir.Aynı zamanda,ebeveynleri stres düzeyi ve doyum ölçeği ile hastalığın aileye yansıması neticesi aileler arası farkların kaynağının araştırılması hedeflenmektedir. YÖNTEM: Bu araştırmaya kliniğimizde KF tanısı ile izlenen çocukların ebeveynleri dahil edildi. Verilerin toplanmasında sosyo-demografik bilgi formu, SF-12 v2 yaşam kalitesi anketi,doyum ölçeği ve ebeveyn stres ölçeği kullanıldı.Aileler telefon ile aranarak araştırmanın amacı açıklandı; sözlü olarak araştırmaya katılmayı kabul etmesi halinde ilgili formlar anlaşılır bir şekilde okunarak cevaplar işaretlendi.Telefonda uygulanan anket ortalama 15-20 dk sürdü. BULGULAR: Bu çalışmaya, 22 KF li olgunun (%50 kız) annesi dahil edildi(anne yaş ortalaması 35±6.9). Annelerin eğitim düzeyine bakıldığında 2'sinin(%4.5) okuma-yazma bilmediği,18'nin ev hanımı olduğu (%81.8), 10 ailede gelir düzeyinin gider düzeyinden düşük olduğu (%45.5),4 annenin (%18.2) sağlık güvencesinin olmadığı görüldü. Anne yaşı ile yaşam doyum ölçeği arasında anlamlı negatif korelasyon saptandı (rho:-0.45,p:0.03). Annenin eğitim düzeyi, ailenin gelir düzeyi, annenin çalışma durumu, sağlık güvencesi, hasta yaşı ve olguların tanı süresi ile ilişki saptanmadı.Son 1 yılda olguların hastaneye yatış sayısı ile annenin SF 12 sosyal fonksiyonu arasında etkilenme saptandı(p:0.034),ebeveyn stres indeksi ise sınırda etkilenmişti(p:0.07).SF12 genel sağlık ile yaşam doyum ölçeği arasında korelasyon saptandı(rho:0.53,p:0.01).Ebeveyn stres indeksi ile sırasıyla SF 12 alt gruplarından fiziksel fonksiyon,fiziksel güçlük,ağrı,fiziksel güçlük ile ilişki(rho:-0.53,p:0.01;rho:0.50,p:0.018; rho:-0.57,p:0.06; rho:-0.46;p:0.03)saptandı.Kız olguların annelerinde stres oranı daha yüksekken(kız/erkek:162.5/90.5),sosyal fonksiyonların daha çok bozulduğu(p:0.049),enerjinin sınırda etkilendiği(p:0.056) ;erkek çocuk annelerinde ise ağrının sınırda bozulduğu gözlendi(p:0.054). TARTIŞMA VE SONUÇ: Ebeveynler KF'li çocuğun bakımı sırasında çeşitli zorlukla karşılaşmaktadır,ailelerin ruhsal sorunlarını taramak ve aileye psikososyal destek sağlamak ailelerin baş etme becerilerini geliştirecek hem de çocukların yaşam kalitesine olumlu katkı sağlayacaktır.Bizim çalışmamızda kısıtlı hasta sayısı olması ve kontrol grubu alınmamasına rağmen anneye ait faktörlerden anne yaşının yaşam doyum ölçeği ile anlamlı negatif korelasyon göstermesi,hastaneye yatış ile SF 12 sosyal fonksiyonda;ebeveyn stres indeksi ile SF 12 alt grupları olan fiziksel fonksiyon,fiziksel güçlük ağrı,sosyal fonksiyon gibi parametrelerde etkilenme olması daha kapsamlı ebeveyn taramaları yapılmasının gerekliliğini ortaya koymuştur.

Anahtar Kelimeler: kistik fibrozis,ebeveyn yaşam kalitesi,stres indeksi ve doyum ölçeği

S-11 Kistik Fibrozisli Hastalarımızda Alerjik Bronkopulmoner Aspergilloz ve Aspergillus Fumigatus Duyarlılığının Karşılaştırılması

Fevziye Çoksüer[1], Handan Duman Şenol[2], Meral Barlık[1], Mehmet Mustafa Özaslan[1], Bahar Girgin Dindar[1], Esen Demir[1], Figen Gülen[1]
1 Ege Üniversitesi Çocuk Göğüs Hastalıkları Bilim Dalı
2 Ege Üniversitesi Çocuk Alerji ve İmmünoloji Bilim Dalı

GİRİŞ:Alerjik bronkopulmoner aspergilloz(ABPA), Aspergillus fumigatus(AF) antijenlerine karşı aşırı duyarlılığın neden olduğu bir akciğer hastalığıdır. Kistik fibroz(KF) hastalarında, morbidite artışı ve akciğer fonksiyon testlerinde bozulma ile ilişkilidir. Bununla birlikte, mevcut tanı kriterleri spesifik değildir ve tanıda zorluğa neden olmaktadır. AMAÇ:KF'li hastalarda Total-IgE, A.fumigatus spesifik IgE (AF-spIgE) ve absolü eozinofil sayısını(AES) değerlendirip, deri prick testi(DPT) uygulayarak ABPA ve A.fumigatus duyarlılığı olan hastaları karşılaştırmaktır. YÖNTEM:Ocak 2019-Mayıs 2022 tarihleri arasında, KF tanısıyla izlenen 73 hasta çalışmaya alındı. Klinik ve demografik bilgileri, KF mutasyonları incelendi. Hastaların tamamına deri prick testi(DPT), altı yaş üzerindekilere spirometri uygulandı. ISHAM-ABPA(International Society for Human and Animal Mycology-ABPA) kriterlerine göre klinik ve serolojik ABPA değerlendirmesi yapıldı. DPT'de AF duyarlı ve AF-spIgE'si(>0.35kU/L) yüksek olanlar A.fumigatus'a duyarlı(AFD) kabul edildi. Hastalar; ABPA, AFD ve AFD olmayanlar olarak üç gruba ayrıldı. SONUÇLAR: Hastalar arasında [ABPA(n=8,%10.9), AFD(n=17,%23.28), AFD olmayan (n=48,%68)], yaş(p=0.4), tanı yaşı(p=0.65), cinsiyet(p=0.28), vücut kitle indeksi(VKİ)(p=0.69), akrabalık(p=0.16) açısından fark yokken(Tablo-1); Total-IgE(p=0.00)(şekil-1), AES(p=0.01)(şekil-2), AF-spIgE(p=0.01)(şekil-3) değerlerinde anlamlı bir fark olduğu görüldü. ABPA'larda Total-IgE sonuçlarının [ortanca 2110IU/mL(232-6690)]; AFD olan [ortanca 138IU/mL(17-1000)(p=0.00)] ve AFD olmayanlara göre [ortanca 20,3IU/mL(10-1850),p=0.00] anlamlı yükseklik tespit edildi. AES, ABPA'larda [ortanca 648hücre/µl(80-1650)]; AFD [ortanca 486 hücre/µl(80-1500),p=0.01] ve AFD olmayanlara göre [ortanca 218hücre/µl(40-750),p=0.025] daha yüksekti. FEV1(%)'si ABPA'larda(ortalama 55±15.7), AFD olanlara göre düşük bulundu(80.7±19.3)(p=0.049)(şekil-4). DPT'de, ABPA olan hastaların tamamında ve AFD olan 14 hastada, A.fumigatusa karşı duyarlanma olduğu görüldü. AF endurasyon çapı açısından iki grup arasında anlamlı bir fark olmasa da (p=0.66), ABPA olanlarda (ortalama 5.5±1.19mm), AFD olanlara göre (ortalama 5.0±3.0mm) daha yüksek bulundu(şekil-4). 22 hastada, DPT'de aspergillus dışı duyarlılık mevcuttu [ABPA(n:3),AFD(n:8),AFDolmayan(n:11)]. Balgam mantar kültürlerinde aspergillus kolonizasyonu, üç grup arasında ve ABPA'larda AFD olanlara göre istatiksel olarak yüksek olup [ABPA(n:5),AFD(n:2),AFD olmayan(n:3),p=0.01,p=0.016]; A.fumigatus ile kolonizasyonun, ABPA gelişme riskini AFD olan hastalara göre 12.5 kat (OR:12.5 (1.600-97.647) p=0.016) arttırdığı görüldü. P.aeruginosa ve S.aureus kolonizasyonu açısından ise anlamlı bir fark izlenmedi (p=0.068,p=0.2). Son bir yıldaki akut alevlenme sayısı ABPA'larda, AFD olmayanlara göre yüksekken (ABPA ortalama 3.0±2.5, AFD olmayan ortalama 1.02±0.9,p=0.043), AFD'lere göre anlamlı bir fark izlenmedi(1.15±1.4). TARTIŞMA:Bilindiği üzere, Total-IgE, AF-spIgE, AES ABPA tanı kriteri olarak kullanılmaktadır. ABPA gelişen KF hastalarımızda AF kolonizasyonu, sadece AFD olanlara göre daha yüksek saptanmış olup, ABPA tanısında yararlı bir tanı kriteri olarak kullanılabileceği düşünülmektedir.

Anahtar Kelimeler: Kistik fibroz, alerjik bronkopulmoner aspergilloz, duyarlılık

S-12 Kistik Fibrozis Tanılı Çocuklarda Tekrarlayan İntravenöz Aminoglikozid Kullanımının Böbrek Fonksiyonları Üzerindeki Etkileri

Bahar Girgin Dindar[1], İpek Kaplan Bulut[2], Mehmet Mustafa Özaslan[1], Fevziye Çoksüer[1], Meral Barlık[1], Figen Gülen[1], Esen Demir[1]
1 Ege Üniversitesi Tıp Fakültesi Çocuk Göğüs Hastalıkları Bilim Dalı
2 Ege Üniversitesi Tıp Fakültesi Çocuk Nefroloji Bilim Dalı

GİRİŞ VE AMAÇ Kisitik fibrozisli(KF) hastaların akut ataklarında en sık patojen etken olan Pseudomonas aeriginosa tedavisinde sık kullanılan aminoglikozid(AG) tedavilerinin nefrotoksik etkileri bilinmektedir. Bu etki ilaçların doz, kullanım süresi ve ek risk faktörlerine göre değişkenlik göstermektedir. Çalışmamızda uzun süreli amikasin kullanımının KF hastalarında nefrotoksik etkilerini ve risk faktörlerini belirlemeyi amaçladık. YÖNTEM EÜTF Çocuk Göğüs Hastalıkları Bilim Dalı'nda 2015-2020 yılları arasında hastaneye yatırılan 107 KFli hastadan amikasin tedavisi alan 32 hasta çalışmaya alınmıştır. Hastaların tekrarlayan yatışlarının her biri, yatışında ve yatışın 48-72.saatlerinde alınan kreatin değerleri, GFR değerleri, RIFLE ve AKIN KLİNİK EVRELEMESİ, aldığı amikasin kürleri ve dozları mg/kg cinsinden kaydedildi. Hastaların %45,5 kız olup, yaş ortalaması 86,65 (2-218)ay, vücut kitle indeks(VKİ) ortalaması -2,43 SDS(-7,4-0,58) saptandı. Toplam başvuru sayısı 119, ortalama yatış süresi 47gün(7-187); toplam verilen IV amikasin dozu ortalama 706.51mg/kg(105-2805) idi. Kreatin artışı ortalama 0,05mg/dl, GFR'de düşme ortalama %10,5 olarak saptandı. RIFLE kriterlerine göre hastaların%25,2'si(30) risk, %3,4'ü(4) hasar, %0,8(1) yetmezlik evresi, AKIN kriterlerine göre %18,5'i(22)evre 1, %3,4'ü(4) evre2, %0,8'i(1) evre3 olarak değerlendirildi. Yapılan ROC analizinde IV amikasin dozunun 1402.5mg/kg üzerindeki değerlerin akut böbrek hasarı üzerindeki sensitivitesi %50, spesifitesi %93olarak saptandı(area under curve=AUC: 0,717; p<0.001). Kombine antibiyotik tedavisi verilen ve AG tedavisi yanında ek nefrotoksik ilaç verilen hastaların RIFLE ve AKIN kriterlerine göre böbrek hasarı yapıcı etkisi arasında istatistiksel olarak anlamlı fark görülmemiştir(sırasıyla p:0,628; p:0,204; p:0,398;p:0,204). RIFLE kriterlerine göre 'risk' evresinde olan hastaların %46,7'si, 'hasar' ve 'yetmezlik 'evresindeki hastaların ise tümü beş ve üstünde IV amikasin kürü almıştı ve istatistiksel olarak anlamlıydı(p:0,005). AKIN kriterlerine göre ise evre 1 olan hastaların %54,5'I, evre 2 ve evre 3 tüm hastalar beş ve üstü IV amikasin kürü almıştı(p: 0,002). Intravenöz amikasin+karbapenem+glikopeptit kombinasyonu alan ve IV kontrast madde verilen hastalarda GFR'de en fazla düşme gözlenirken (sırasıyla %12,9;%15,75); birlikte uygulanmasının akut böbrek hasarı yapıcı etkisi anlamlı görülmemiştir(p:0,096). Ağır böbrek hasarı gelişen bir hastaya ise hemodiyaliz tedavisi uygulanmıştır. SONUÇ Kistik fibrozisli hastalar nefrotoksik ilaçlara maruz kalmaktadır. Bu hastaların izleminde kreatin değerleri normal sınırlarda görülmesine rağmen kontrol kreatin değerleri artmakta ve GFR'de düşme gözlenmektedir. Hastaların izleminde yeterli IV hidrasyonu ve nefrotoksik ilaçların kullanımının daha dikkatli yapılması gerekmektedir.

Anahtar Kelimeler: Kistik fibrozis, aminoglikozid, amikasin,nefrotoksisite

S-13 Maske Kullanımının Çocuklarda Solunumsal Fizyolojik Parametrelere Etkisi

Azer Kılıç Başkan[1], Ayse Ayzıt Kılınç Sakallı[1], Gizem Yılmaz[2], Memnune Nur Çebi[2], Büşra Hotaman[2], Evrim Hepkaya[1], Pınar Önal[3], Haluk Cezmi Çokuğraş[1]

[1]IUC-Cerrahpaşa Tıp Fakültesi, Çocuk Sağlığı ve Hastalıkları Anabilim Dalı, Çocuk Göğüs Hastalıkları Bilim Dalı.

[2]IUC-Cerrahpaşa Tıp Fakültesi, Çocuk Sağlığı ve Hastalıkları Anabilim Dalı.

[3]IUC-Cerrahpaşa Tıp Fakültesi, Çocuk Sağlığı ve Hastalıkları Anabilim Dalı, Çocuk Enfeksiyon Hastalıkları Bilim Dalı.

GİRİŞ-AMAÇ: Çocukluk çağında görülen enfeksiyonlar arasında ilk sırayı solunum yolu enfeksiyonları almaktadır. Solunum yolu patojenlerinin bulaşını önlemek amacıyla maske kullanımı en sık kullanılan tedbirler arasında yer almaktadır. COVID-19 pandemisi ile birlikte maske kullanımının çocuklar üzerindeki fiziksel ve ruhsal etkilerine dair çalışmalar yapılsa da kanıtlar halen yetersizdir. Bu çalışma ile çocuklarda maske kullanımının solunumsal parametreler üzerine etkilerini değerlendirilmeyi amaçladık.

MATERYAL-METOD: Çalışmaya 6 yaş ve üzerinde altta yatan hastalığı olmayan 66 sağlıklı çocuk dahil edildi. Yaşlarına göre hastalar 6-11 yaş (Grup A) ve 12-18 yaş (Grup B) olmak üzere iki gruba ayrıldı. Olguların maskesiz ve maske ile 6 dakika (dk) yürüme testi sonrası 0.dk, 5.dk, 10.dk ve 15.dk'daki satürasyon ölçümü ($SaPO_2$), kalp tepe atımı hızı (KTA), dakika solunum sayısı (DSS), cilt bulguları, sistolik ve diyastolik kan basıncı (KB) değerlerine bakılarak hazırlanmış formlara kaydedildi. Ayrıca; TCM4 Radiometer ® cihazı kullanılarak non-invaziv transkutanöz karbondioksit ölçümü ($TcpCO_2$) yapıldı. Standardizasyonu sağlamak amacıyla tüm hastalara tek kullanımlık TS EN 14683 standardına göre üretilerek CE belgesi almış aynı marka yüz maskeleri yaşlarına ve yüz boyutlarına uygun şekilde kullanıldı.

BULGULAR: Olguların %51,5'i (n=34) kızdı. Yaş grupları arasında boy, tartı, VKİ (vücut kitle indexi) ve cinsiyet dağılımı açısından fark yoktu (p=1.000). Tüm yaş grupları dahil edildiğinde maskesiz ve maskeli egzersiz sonrası DSS, KTA, sistolik ve diyastolik KB ölçümleri başlangıca göre anlamlı derecede ($p<0.001$) yüksekken $SaPO_2$ ölçümleri arasında anlamlı fark bulunamadı (p= 0.126). Farklı olarak Grup A'da maskeli egzersiz sonrası sistolik KB başlangıca göre anlamlı yüksek iken diastolik KB ölçümleri arasında fark yoktu (p=0.112). $TcpCO_2$ değerlerinde anlamlı farklılık sadece Grup B'de maskeli egzersizden sonra başlangıç ile 5.dakika değerleri arasında saptandı ($p<0.001$).

TARIŞMA-SONUÇ: Bu çalışma ile çocuklarda kısa süreli egzersiz sırasında cerrahi maske kullanımının solunumsal parametreler üzerine olumsuz etkisinin olmadığını gösterilmiştir. Çocuklarda solunum yolu enfeksiyonları sırasında bulaşın önlenmesinde yüz maskelerinin güvenle kullanılabileceği görülmüştür. Yakın dönemdeki pandemi ve önceki salgınların kontrolüne yardımcı olmada maske kullanımının ne kadar etkili olduğu göz önüne alındığında, bu yeni verilerin dikkatle değerlendirilmesi gerektiğini düşünmekteyiz. Lubrano ve ark. tarafından yapılan benzer bir çalışmada 24 ay ve daha küçük çocuklar da dahil olmak üzere yüz maskelerinin kullanımının SaO2 ve kapnograf ile bakılan end-tidal karbondioksit değerlerinde önemli değişikliklere neden olmadığı gösterilmiştir. Farklı maske türleri ile yapılan başka bir çalışmada ise cerrahi yüz maskesi kullanımının çocuklarda güvenli olduğu bildirilmiştir. Ancak; çalışma kısa süreli izlem ve küçük gruplarla yapıldığından çocuklarda maske kullanımının olası uzun vadeli etkilerini belirleyebilmemiz için daha fazla çalışmaya ihtiyaç vardır.

S-14 Kistik Fibrozis Akciğer Inflamasyonunda İhmal Edilen Hücre: Trombositler

Ali Özdemir[1], Murat Ersoy[1]
1 Mersin Şehir Eğitim ve Araştırma Hastanesi

Amaç: Kistik fibrozis'te (KF) hava yolu inflamasyonu ağırlıklı olarak nötrofilik özelliktedir. İlave olarak, proinflamatuar sitokinler, makrofajlar ve T-lenfositler KFTR tarafından eksprese edilir ve KF inflamatuar yanıtına katkıda bulunur. Araştırmalar, trombositlerin de inflamasyona önemli bir katkısı olabileceğini göstermiştir. Önemli olarak, insan trombositlerinde KFTR ekspresyonu gösterilmiştir. Son veriler KF hastalarının dolaşımdaki aktive trombositlerde ve trombosit reaktivitesinde bir artış olduğunu göstermektedir. Literatürde KF'li hastalarda trombosit ve akciğer inflamasyon etkileşimini inceleyen az sayıda çalışma vardır. Bu nedenle çalışmamızda, KF hastalarda trombositlerin akciğer inflamasyonundaki rolünü belirlemeyi amaçladık. Yöntemler: Çalışmaya KF'li toplam 53 hasta alındı. Veriler, hastaların trombosit sayısı (TS) ve ortalama trombosit hacmi (OTH) için tıbbi kayıtlarından retrospektif olarak değerlendirildi ve daha sonra KF'li kronik kolonize veya kolonize olmayan hastalarda pulmoner alevlenme ve pulmoner olmayan alevlenme durumuna göre 6 grup halinde eşleştirildi. Grup 1. Akciğer alevlenmesi olan toplam KF hastası. Grup 2. Akciğer alevlenmesi olmayan toplam KF hastası. Grup 3. Akciğer alevlenmesi olmayan kronik kolonizasyonu olan KF hastası Grup 4. Akciğer alevlenmesi ve kronik kolonizasyonu olmayan KF hastası. Grup 5. Akciğer alevlenmesi ve kronik kolonizasyonu olan KF hastası. Grup 6. Akciğer alevlenmesi olan ancak kronik kolonizasyonu olmayan KF hastası. Bulgular: Hastaların özellikleri: Toplam 53 hastanın yaş (yıl) 8.01±5.34; erkek %56.6; vücut kitle indeksi 15,91±2.79; mutasyon: homozigot F508del 9, heterozigot F508del 14, diğer 30; tanı yaşı 15±37.83 ay; pankreatik yetmezlik %73.6; kronik kolonizasyon: pseudomonas aeruginosa 14 (%26,4), staf. aureus 1 (%1,9), olmayan 38 (%71); inhale tobramisin/kolistin kullanımı % 26.4; spirometri FVC: %73.34±20.80, FEV1 %71.34±22.84; karşılaştırılan kan/solunum yolu kültürleri, Grup 1: 175, Grup 2: 127, Grup 3: 136, Grup 4: 38, Grup 5: 82, Grup 6: 47; hastane yatış sayısı (çalışma boyunca): 2.08±2.74 idi. Akut pulmoner alevlenme döneminde, kronik kolonizasyon durumundan bağımsız olarak, KF'li tüm hastalarda pulmoner olmayan alevlenme dönemine göre artmış TS seviyeleri mevcuttu. ($p<0.05$) Ancak, kolonize olmayan KF'li hastalarda TS ne akut pulmoner alevlenmede ne de pulmoner olmayan alevlenmede farklı değildi. ($p>0.05$) Diğer karşılaştırılan parametreden olan OTH, KF hasta grupları arasında akut alevlenme ve kronik kolonizasyon durumlarının hiçbirinde istatistiksel bir anlamlılık göstermedi. ($p>0.05$) Sonuç: Trombositler, KF akciğer inflamasyonunda diğer inflamatuar hücreler ve mediatörler ile birlikte önemli oynamaktadır.

Anahtar Kelimeler: Kistik fibrozis, Trombosit, Akciğer İnflamasyonu

S-15 Kistik Fibrozisli Çocuklarda Serum Ezrin Düzeyi ve Akciğer Hasarı ile İlişkisi

Melih Hangül[1], **Ali Ersoy**[2], Didem Barlak Keti[3], Zehra Filiz Karaman[4], Mehmet Köse[2]
1 Gaziantep Cengiz Gökçek Kadın Doğum ve Çocuk Hastalıkları Hastanesi Çocuk Göğüs Hastalıkları Gaziantep
2 Erciyes Üniversitesi Tıp Fakültesi Çocuk Göğüs Hastalıkları Anabilim Dalı Kayseri
3 Erciyes Üniversitesi Tıp Fakültesi Biyokimya Anabilim Dalı Kayseri
4 Erciyes Üniversitesi Tıp Fakültesi Çocuk Radyoloji Anabilim Dalı Kayseri

Giriş: Kistik fibrozis (KF); beyaz ırkta daha sık görülen ve yaşamı kısaltan genetik hastalıklardan biridir. KF hastalarının mortalite ve morbidetisinin belirlenmesinde en önemli etken akciğer hasarlanmasıdır. Akciğer hasarlanmasını gösterecek markerların bulunması hem hastaların tedavi yanıtlarını değerlendirmede hem de hastalığın patogenzini anlamamıza yardımcı olacaktır. Ezrin, hücre iskeletini oluşturan aktin ve stoplazma membranı arasında bağlayıcı proteinler sınıfı olan ezrin-radixin-moesin (ERM) ailesinin bir üyesidir. Sitozolik bir moleküldür, plasma membranını aktin filamentlerine bağlar. Hücre motilitesi ve sinyal iletiminde etkili rol oynar. Akciğerler, mide, ince barsaklar, böbrek ve pankreasta yüksek oranda sentezlenir. Astım hastalarında epitel hasarlanmasını göstermek için ezrin düzeyleri değerlendirilmiş ve epitel hasarlanması ile ilişkili bulunmuştur. KF hastalarında akciğer hasarlanmasının derecesi ile bu hastaların serum ezrin düzeyi arasındaki ilişkiyi değerlendirmek amaçlanmıştır. Materyel-Method: Bu çalışma prospektif vaka kontrol çalışması olup, Mayıs 2018-Haziran 2019 tarihleri arasında Erciyes Üniversitesi Tıp Fakültesi Çocuk Sağlığı ve Hastalıkları Anabilim Dalı, Çocuk Göğüs Hastalıkları Ünitesi'nde yapıldı. Çalışmaya 39 KF tanısı alan hasta dahil edildi. Kontrol grubu olarak da 50 sağlıklı hasta alındı. Hasta ve kontrol guruplarının serum ezrin düzeyleri ve ayrıca hastaların toraks tomografileri, akiğer grafilerindeki hasarlanmalar ve solunum fonksiyon testlerine göre ezrin düzeyleri karşılaştırıldı. Bulgular: Yaş ve cinsiyet açısından KF ve kontrol grupları arasında istatistiksel olarak anlamlı farklılık tespit edilmedi. KF hastalarının ezrin düzeyi 2ng/ml kontrol grubunun ezrin düzeyi 3.9 ng/ml olarak bulunmuştur. İki grup karşılaştırıldığında serum ezrin düzeyleri KF hastalarında anlamlı derecede düşük saptanmıştır. FEV1<%80 olan hastaların serum ezrin düzeyi 1.2 ng/ml idi. FEV1 >%80 olan hastaların serum ezrin düzeyi 2.3 ng/ml idi. FEV1 < %80 olan grupta ezrin anlamlı düşük saptandı. FVC<%80 olan hastaların serum ezrin düzeyi 1.1 ng/ml idi. FVC >%80 olan hastaların serum ezrin düzeyi 2.3 ng/ml idi. FVC < %80 olan grupta ezrin anlamlı düşük saptandı. Akciğer grafisi ve toraks tomografi bulguları arasında hasarlanması fazla olan grupta düşük serum ezrin düzeyi bulundu ve anlamlı fark saptandı. Tartışma: KF hastalarının serum ezrin düzeyine göre akciğerdeki hasarı gösteren literatürdeki ilk çalışmadır. Çalışmamız sonucunda KF hastalarının serum ezrin düzeyi, akciğer hasarlanmasını göstermede etkin olduğu ve hastalığın şiddeti ile ilişkili olduğu gösterilmiştir.

Anahtar Kelimeler: Kisitik fibrozis, Ezrin, Akciğer hasarı

S-16 Kistik Fibrozis Hastalarında Modülatör İlaçlar: "Cerrahpaşa Tıp Fakültesi Deneyimi"

Hüseyin Arslan[1], Evrim Hepkaya[2], Azer Kılıç Başkan[2], Özge Meral[2], Ömer Faruk Beşer[3], Aliye Fügen Çullu Çokuğraş[3], Ayşe Ayzıt Kılınç Sakallı[2], Haluk Çokuğraş[2]
1 İstanbul Üniversitesi-Cerrahpaşa, Cerrahpaşa Tıp Fakültesi, Çocuk Göğüs Hastalıkları Bilim Dalı, İstanbul, Türkiye
2 İstanbul Üniversitesi-Cerrahpaşa, Cerrahpaşa Tıp Fakültesi, Çocuk Göğüs Hastalıkları Bilim Dalı, İstanbul, Türkiye
3 İstanbul Üniversitesi-Cerrahpaşa, Cerrahpaşa Tıp Fakültesi, Çocuk Gastroenteroloji, Hepatoloji ve Beslenme Bilim Dalı

Giriş ve amaç Kistik fibrozis (KF), 7. kromozomda yer alan kistik fibrosis transmemran regülatör (KFTR) genindeki mutasyonlardan kaynaklanan; solunum, sindirim ve üreme sisteminde patolojik bulgulara neden olan, otozomal resesif kalıtılan multisistemik bir hastalıktır. 2000'den fazla mutasyon saptanan hastalıkta, 2012 yılından itibaren tüm dünyada kullanılımaya başlanan modülatör tedaviler ile mutasyona özgün defektif KFTR proteininin fonksiyonlarını iyileştirilmektedir. Bu ilaçların, solunum fonksiyonlarını iyileştirdiği, akciğer enfeksiyonlarını azalttığı, hastaların kilo alımını sağladığı, hayat kalitesi arttırdığı gösterilmiştir. Bu çalışmada, merkezimizde modülatör tedavi başlanan KF hastalarının değerlendirilmesini amaçladık. Yöntem İstanbul Üniversitesi-Cerrahpaşa, Cerrahpaşa Tıp Fakültesi Ege Bozan Kistik Fibrozis Tanı ve Tedavi Merkezi'nde modülatör tedavi başlanarak takibe alınan 14 hasta çalışmaya dahil edildi. Hastaların demografik verileri, CFTR mutasyonları, aldıkları modülatör tedaviler kaydedildi. Hastaların tedavi başlangıcında hemogram,kcft, akciğerin radyoloji leri, göz ve kulak burun boğaz muayenesi, FEV1, ter testi, fekal elastaz, oksijen satürasyonu, balgam kültür sonuçları, BMI/kilo ölçümleri, yaşam kalite skorları değerlendirildi. Tedavinin 1. ve 3. ayında bu ölçümler tekrarlandı ve ilaç yan etkileri sorgulandı. Bulgular: Modülatör tedavi başlanan 14 hastanın en küçüğü 5, en büyüğü 22 yaşındaydı. 9 hasta Ivacaftor+tezacaftor+elexacaftor, 4 hasta İvacaftor+tezacaftor, 1 hasta İvacaftor+lumacaftor tedavisi almaktaydı (Tablo1). 13 hasta tedavinin üç ayını ve 1 hasta birinci ayını tamamladı. Solunum fonksiyon testi (SFT) yapılan 12 hastanın 11'inde solunum fonksiyon testinde artış (FEV1>%5) gözlenirken, oksijen bağımlı bir hastanın oksijen ihtiyacı birinci aydan itibaren tamamen ortadan kalktığı gözlendi. Tedavi sonrasında beş hastada ter testi 60 mmol/L altına geriledi. Sadece bir hastanın pulmoner alevlenme nedeni ile hastaneye yatışı gerekti. Üç hastanın solunum yolu bakteriyel kolonizasyonunda eradikasyon sağlanırken, hastaların tamamında tartı artışı ve yaşam kalite skorlarında iyileşme saptandı. İlaca bağlı yan etki gözlenmedi. Tartışma ve Sonuç: Kistik fibroziste modülatör tedaviler, hastaların solunum fonksiyonlarında düzelme, yaşam kalitelerinde iyileşme sağlamaktadır. Kısa sürede gözlemlediğimiz bu tedavi ağır hastalarda bile alevlenme sıklığını azaltmakta ve solunum fonksiyonlarında düzelme sağlamaktadır. Bu tedavilerin sağkalım üzerinde de olumlu sonuçları olduğu Avrupa, Kuzey Amerika'da gibi ilacın yaygın ve düzenli kullanıldığı ülkelerde gösterilmiştir. İlaçlara ulaşım ile ilgili geri ödeme gibi sorunlarının çözülerek, ülkemizde de genetik özellikleri uygun olan hastaların yaygın ve düzenli modülatör tedeavi alması ile akciğer fonksiyonlarında iyileşme, yaşam kalite ve süresinde artış daha belirgin olarak gözlenecektir.

Anahtar Kelimeler: kistik fibrozis, KFTR, modülatör ilaçlar

S-17 Ağır Seyirli Bronşiolitis Obliterans Olgularında İntravenöz İmmunglobulin (İVİG) Tedavisinin Kliniğe Yansıması

Hasan Kapaklı[1], **Aslı İmran Yılmaz**[2], Yahya Gül[3], Gökçen Ünal[2], Hanife Tuğçe Çağlar[2], İsmail Reisli[3], Sevgi Keleş[3], Sevgi Pekcan[2]
1 Balıkesir Şehir Hastanesi, Çocuk Allerji ve İmmünoloji Bölümü
2 Necmettin Erbakan Üniversitesi, Meram Tıp Fakültesi, Çocuk Göğüs Hastalıkları
3 Necmettin Erbakan Üniversitesi, Meram Tıp Fakültesi,Çocuk Allerji ve İmmünoloji Bölümü

Giriş: Bronşiolitis obliterans respiratuar ve terminal bronşiol lümenlerinin inflamasyon ve fibrozis ile kısmen veya tamamen tıkanması ile oluşur. En sık enfeksiyöz ajanlara bağlı olarak post-infeksiyoz bronşiolitis obliterans (PIBO) görülür. Belirlenmiş standardize bir tedavi yoktur. Biz bu çalışmada merkezimizde takip ettiğimiz kliniği ağır seyreden immunkompetan PIBO hastalarımızda retrospektif olarak IVIG tedavisinin etkinliğini değerlendirmeyi amaçladık. Materyal-metod: 2010-2021 yılları arasında kliniğimizde PIBO tanısı konulan ve takibinde steroid, azitromisin, montelukast tedavilerinden fayda görmeyen, belirgin bir immün yetmezlik saptanmayan, ağır seyreden hastalarda, IVIG başlandığı andaki ve takiplerindeki bulgular araştırıldı. Bulgular: Kliniğimizde toplam 52 hastaya BO tanısı konularak takibe alınmıştır. Hastalarımızın %5,8 (n=4)'i kemik iliği nakli sonrası, %1,9 (n=1)'u akciğer nakli sonrası, %5,8 (n=3)'i gastroözofageal reflü sonrası, %86,2 (n=44)'si PIBO tanısı aldı. Bu hastaların %61,1 (n=11) immunkompetan hasta, %38,9 (n=7) hasta ise immun yetersizlik tanısı aldı. Cinsiyete göre dağılımda erkek/kız oranı 10/1 şeklinde idi. Hastalarımızın tanı yaşı ortalama 27,1 (5-68) ay, şuanki ortalama yaş 81,4 (15-188) ay idi. Hastalarımızın ortalama başlangıç BMI:11,5, BMI z skoru -3,14 iken tedavi sonrası ortalama BMI:16,7 ve BMI z skoru -1,64 ölçüldü. IVIG başlanan hastalarımızın hiçbirinin oksijen ihtiyacı kalmamış, yıllık hasane yatışı ve acil servis başvuru oranlarında belirgin azalma tespit edilmiştir. Hastalarımızda tespit edebildiğimiz radyolojik bulgular: Her iki akciğerde yaygın yamalı hava hapsi ile uyumlu lüsens artışı, yaygın yamalı buzlu cam görünümü, peribronşial kalınlıkta artma tespit edildi. Takip süresince 2 hastamızın kontrol BT leri normal olarak raporlandı. Diğer hastalarımızın bulgularında anlamlı değişiklik gözlenmedi. Tartışma: Genel olarak, inflamasyon PIBO'nun patogenezinde önemli bir rol oynadığından, klinik gidişata bağlı olarak, inhale ve sistemik kortikosteroidler, enflamasyonu baskılamak için ilk tercih edilen ajanlardır. Şimdiye kadar denenen neredeyse tüm tedavi modaliteleri ikincil immün yetmezliğe neden olabilir ve kesin tedavi değildir. Bu yüzden güvenli olabilecek alternatif IVIG tedavisini yeni bir tedavi yöntemi olarak denedik. IVIG aşırı enflamasyonu baskılar,makrofaj fagositozunu düzenlenler, antijenin hücreye girişini, antikor yanıtını engeller ve makrofajlardan salınan sitokinleri ve diğer proinflamatuar mediatörleri azaltır. Tüm hastalarımızın patolojik bulguları IVIG replasman tedavisi sonrasında düzeldi. Sonuç: PIBO'nun ilaç seçiminin daha iyi anlaşılması, akciğer hastalığı için daha iyi sonuçlara yol açacak ve yaşam kalitesinin artmasına katkıda bulunacaktır. IVIG tedavisinin sonuçlarını ve sağkalım yararlarını değerlendirmek için daha fazla çalışmaya ihtiyaç vardır.

Anahtar Kelimeler: bronşiolitis obliterans,ıvıg,ıntravenöz immunglobülin,kronik akciğer hastalığı

S-18 Covıd-19 Pandemisinde Bronşiolitis Obliterans Tanılı Hastalarımız ve Ebeveynlerinin Anksiyete ve Depresyon Düzeylerinin Değerlendirilmesi

Semih Erden[1], **Aslı İmran Yılmaz**[2], Gökçen Ünal[2], Hanife Tuğçe Çağlar[2], Sevgi Pekcan[2], Mehmet Köse[2]
1 Necmettin Erbakan Üniversitesi, Meram Tıp Fakülesi, Çocuk ve Ergen Ruh Sağlığı ve Hastalıkları Anabilim Dalı,
2 Necmettin Erbakan Üniversitesi, Meram Tıp Fakülesi, Çocuk Göğüs Hastalıkları

Giriş: Bronşiolitis Obliterans(BO) tanılı hastalarımız ve ebeveynlerinde COVID-19 pandemisi ile ilgili depresyon ve kaygıyı değerlendirmeyi amaçladık. Materyal metod: Necmettin Erbakan Üniversitesi, Meram tıp fakültesi, çocuk göğüs hastalıkları polikliniğine 2008-2020 yılları arasında başvuran BO tanısı ile takip edilen toplam 37 hastamızın prospektif olarak telekonferans yöntemi ile depresyon ve kaygı düzeyini değerlendirdik. Kontrol grubu olarak ise herhangi bir psikiyatrik, bedensel ve nörolojik hastalık tanısı bulunmayan, hasta grubu ile aynı yaş ve cinsiyetlerde sağlıklı çocuklar ve ebeveynleri araştırmaya alındı. Kontrol grubu olarak sağlık çalışanı olan ve olmayan şeklinde 2 farklı grup çalışmaya alındı. Çalışma için telekonferans yöntemiyle çocuklar ve ebeveynler için yaşam kalitesi, kaygı tarama, çocukluk çağı depresyon ölçeği, ebeveylerin psikolojik belirtilerini taramak için de kısa semptom envanteri doldurulmuştur. Bulgular: Her üç grupta depresyon puanları belirgin yüksek bulundu. Hasta ve sağlık çalışanı olan grupta çocukların depresyon puanı anlamlı yüksek bulundu ($p=005$, $p<0.001$). Hasta ve sağlık çalışanı olan grupta kaygı puanları yüksekti. Hasta grupta çocuk bildirimlerine göre fiziksel yaşam kalitesi belirgin düşüktü. Ebeveyn bildirimlerine göre de hasta grupta yaşam kalitesi puanları düşük bulunmuştur. Tartışma: Covid-19 pandemisinde BO tanılı çocuklarla birlikte diğer çocukların da depresif belirtiler göstermeye başladığı söylenebilir. BO tanılı çocuklarda artmış olması beklenen kaygının, hasta olmasalar da ebeveyni pandemide çalışmış çocuklarda kaygı belirtilerinin yüksek olduğu gözlenmiştir. Buna karşın pandemi dönemindeki yeni yaşam koşullarının BO'lu çocukları yaşam kalitesi bakımından daha çok etkilemiş olduğu düşünülebilir. Sonuç: Sonuç olarak Covid-19 pandemisinin BO tanılı çocuklarla birlikte diğer çocukların da ruh sağlığı ve yaşam kaliteleri üzerine olumsuz etkileri olduğu söylenebilir.

Anahtar Kelimeler: Covid-19,Bronşiolitis obliterans,Pandemi,Anksiyete,Depresyon

S-19 Pektus Deformitesi Olan Çocuk Hastalarda Deformitenin Şiddeti ile Klinik ve Radyolojik Bulguları Arasındaki İlişkinin Değerlendirilmesi.

Dilara Doğan[1], Gizem Özcan[2], Fazılcan Zirek[2], Merve Nur Tekin[2], Secahattin Bayav[2], Nazan Çobanoğlu[2]
1 Ankara Üniversitesi Tıp Fakültesi Çocuk Sağlığı ve Hastalıkları
2 Ankara Üniversitesi Tıp Fakültesi Çocuk Göğüs Hastalıkları Ana Bilim Dalı

Amaç: Pektus ekskavatum (PE) ve karinatum (PK) en sık görülen morfolojik göğüs duvarı anomalileridir. Bu çalışmanın amacı, PE ve PK deformitesi olan çocuk hastalarda deformitenin şiddeti ile klinik ve radyolojik bulgular arasındaki ilişkinin değerlendirilmesidir. Çalışma tasarımı: Ocak 2014 ve Aralık 2020 tarihleri arasında kliniğimizde takip edilen 143 pektus deformitesi tanısı olan hastanın klinik ve radyolojik bulguları geriye dönük olarak değerlendirildi. Hastaların tanı yaşı, cinsiyeti, başvuru şikayeti, eşlik eden hastalıkları incelendi. Hastaların deformite şiddetini belirlemek için toraks bilgisayarlı tomografisi çekildi ve PE deformiteli hastalarda Haller İndeksi (HI), PK deformiteli hastalarda Lateral Vertebral İndeks (LVİ) hesaplandı. 6 yaş ve üzeri tüm hastalara spirometri uygulandı. Tüm hastalarda ekokardiyografik değerlendirme yapıldı. Bulgular: Hastaların 108'i (%75.2) erkek olup, ortalama tanı yaşı 9.6±4.2 idi. Hastaların %73.5'inin başvuru nedeni kozmetik kaygıydı. Hastaların %16.7'sinde kardiyak anomali eşlik etmekteydi ve en sık eşlik eden anomali minimal mitral yetersizliği ile birlikte mitral kapak prolapsusuydu (%41.7). Hastaların %56.1'inde komorbidite mevcut olup en sık anksiyete bozukluğu (%21.8) saptandı. 92 (%63) hastada PE, 51 (%36.6) hastada PK deformitesi mevcuttu. PK deformiteli hastaların tanı yaşı, PE deformitelilerden istatistiksel olarak daha büyük saptandı ($p<0.05$). PE deformiteli hastaların HI değerleri ile bir saniyedeki zorlu ekspiratuar volüm (FEV1) ve zorlu vital kapasite (FVC) değerleri arasında negatif korelasyon bulunmasına rağmen ($r=-0.274$ $p< 0.01$) PK deformiteli hastaların LVİ değerleri ile FEV1 ve FVC değerleri arasında korelasyon saptanmadı ($r=-0.0.09$ $p<0.05$). Sonuç : Pektus deformitesi olan hastalarda en sık eşlik eden hastalık anksiyete bozukluğuydu. Klinik, radyolojik ve spirometrik bulgular karşılaştırıldığında PE deformite şiddeti ile FEV1 ve FVC değerleri arasında negatif korelasyon saptandı. .

Anahtar Kelimeler: Pektus karinatum , Pektus ekskavatum, FVC, FEV1 Haller indeksi

S-20 Plastik Bronşit Tanısı ile İzlenen Hastaların Klinik Bulgularının Değerlendirilmesi

Halime Nayır Büyükşahin[1], Nagehan Emiralioglu [1], Birce Sunman[1], İsmail Güzelkaş [1], Didem Alboğa[1], Meltem Akgül Erdal[1], Ebru Yalcin [1], Deniz Doğru [1], Uğur Özçelik [1], Nural Kiper [1]
1 Hacettepe Üniversitesi Tıp Fakültesi Çocuk Göğüs Hastalıkları Bilim Dalı

Giriş ve Amaç: Plastik bronşit trakea veya bronş ağacında sert bronş plaklarının (cast) bulunduğu ve hava yolu obstrüksiyonuna neden olan nadir bir durumdur. Etiyolojisinde farklı hastalıklar yer alır. Tedavisi cast atılımını kolaylaştırmaya yönelik yaklaşımlar ya da bronkoskopi ile direk temizleme işlemidir. Yöntem: Ocak 2010-Mart 2021 tarihleri arasında plastik bronşit tanısı ile izlenen hastaların verileri geriye dönük olarak incelendi. Başvuru klinik bulguları, radyolojik görüntüleme ve bronkoskopi bulguları, patoloji sonuçları ve izlemleri kayıt edildi. Bulgular: Çalışma süresince plastik bronşit tanısıyla izlenen 15 hastanın ortanca yaşı 9 yıl (IQR:4-10), erkek/kız oranı 11/4'tü. Başvuru bulguları hastaların 5 (%33,3)'inde tekrarlayan akciğer enfeksiyonu, 5 (%33,3)'inde atelektazi, 4 (%26,6)'ünde cast çıkarma ve 1 (%6,6)'inde öksürüktü. Öksürük şikayeti olan hasta yabancı cisim aspirasyonu öyküsü ile başvurmuştu. Hastaların %26,6'sında astım, %13,3'ünde konjenital kalp hastalığı operasyon öyküsü, %6,6'sında astım ve lenfödem birlikteliği, %6,6'sında astım ve konjenital kalp hastalığı operasyonu öyküsü birlikteliği, %6,6'sında lenfödem tanısı mevcutken %6,6 hastanın etiyolojisi bilinmiyordu. Altı hasta plastik bronşit tanısı sonrası astım tanısı aldı. Mikrobiyolojik tetkiklerde viral incelemeler negatif saptandı. 12 hastanın akciğer tomografisi mevcuttu, bu hastaların %91,6'sında cast olan bölgede atelektazi görüldü. Bronkoskopi yapılan 12 hastada en sık cast yerleşim yeri sol ana bronştu (n=5 (%33,3) hasta). 7 hastanın lavajında kültür çalışıldı, %85,7'sinde üreme saptanmadı, %14,2 hastada metisiline duyarlı Staphylococcus aureus üremesi oldu. Castlerin patolojik incelemelerinde Charcot-Leiden kristalleri astım tanılı hastaların %58,3'ünde görüldü. 12 hasta tedavide inhale kortikosteroid, 3 hasta doku plazminojen aktivatörü (tPA), 3 hasta azitromisin, 2 hasta pulmozym ve 1 hasta oral steroid tedavisi aldı. Birinde lenfödemin eşlik ettiği astım tanılı beş hastada castlerin temizlenmesi için birden fazla (en az 2, en fazla 8) kez bronkoskopi yapıldı. İzlemi halen devam eden, son vizitlerinde ortanca yaşı 9,5 yıl (IQR:5,5-15,7) olan 4 hastanın ortalama takip süresi 6 yıldı (min:1 max:11), son vizitte hiçbirinin şikayetleri yoktu. Tartışma ve Sonuç: Plastik bronşit altta yatan farklı nedenlerle ilişkili nadir görülen bir akciğer hastalığıdır. Tekrarlayan akciğer enfeksiyon öyküsü olup plastik bronşit tanısı alan hastalar etiyolojide yer alabilecek astım tanısı için değerlendirilmelidir. Castlarin temizlenmesi için tıbbi tedavi tek başına yeterli olmayıp, tekrarlayan bronkoskopiler gerekebilmektedir.

Anahtar Kelimeler: plastik bronşit, cast, astım, bronkoskopi

S-21 Down Sendromu Olan Çocuklarda Solunum Problemlerinin Değerlendirilmesi

Pelin Asfuroğlu[1], Tuğba Ramaslı Gürsoy[2], Tuğba Şişmanlar Eyüboğlu[1], Ayşe Tana Aslan[1]
1 Gazi Üniversitesi Tıp Fakültesi, Çocuk Göğüs Hastalıkları Bilim Dalı, Ankara
2 Sbü Dr. Sami Ulus Kadın Doğum, Çocuk Sağlığı ve Hastalıkları Eğitim Ve Araştırma Hastanesi, Çocuk Göğüs Hastalıkları, Ankara

Giriş ve Amaç: Down sendromu en sık görülen kromozomal anomalilerinden biridir. Down sendromu olan çocuklarda hipotoni, gelişimsel gecikme, kraniyofasiyal, kardiyak, gastrointestinal ve immünolojik problemler sıklıkla solunum komplikasyonlarına neden olur veya katkıda bulunur. Bu çalışmada Down sendromu olan çocukların solunum problemlerini değerlendirmeyi amaçladık. Yöntem: 2007-2021 yılları arasında Çocuk Göğüs Hastalıkları Bölümü'nde Down sendromu nedeniyle izlenen tüm çocuklar cinsiyet, başvuru yaşı, başvuru yakınması, gebelik haftası, doğum ağırlığı, mekanik ventilasyon öyküsü, üst solunum yolu enfeksiyonu, alt solunum yolu enfeksiyonu, obstrüktif uyku apne sendromu (OUAS) semptomları, solunum desteği kullanımı, eşlik eden hastalıklar ve toraks bilgisayarlı tomografi (BT) sonuçları açısından değerlendirildi. Bulgular: Down sendromu nedeniyle takip edilen 53 çocuğun ortanca başvuru yaşı 2,5 (IQR, 0,5-6,2) yıldı ve %41,5'i kızdı. En sık görülen başvuru şikayetleri öksürük, hırıltılı solunum ve solunum sıkıntısıydı. Çocuklardan kırkı (%75,5) miadında doğmuştu. Çocukların ortanca doğum ağırlığı 3000 (IQR, 2625-3300) gramdı. Çocukların %16,9'unda mekanik ventilasyon, %30,1'inde sık üst solunum yolu enfeksiyonu, %62,2'sinde alt solunum yolu enfeksiyonu öyküsü ve %41,5'inde OUAS semptomları mevcuttu. Çocukların %18,8'i oksijen desteği gereksinimi, %5,6'sının trakeostomisi mevcuttu. Trakeostomili bir çocuk mekanik ventilatör, OUAS nedeniyle takip edilen bir çocuk ise non-invaziv ventilasyon desteği kullanmaktaydı. Toraks BT'de çocukların %18,8'inde buzlu cam görünümü, %9,4'ünde atelektazi ve fibrotik değişiklikler, %5,6'sında lenfadenopati ve %7,5'inde subplevral hava kisti vardı. Çocukların %75,4'ünde kardiyolojik, %32,0'sinde endokrinolojik, %18,8'inde gastroenterolojik hastalık, %15,0'inde kronik akciğer hastalığı ve pulmoner hipertansiyon, %11,3'ünde immün yetmezlik, %9,4'ünde interstisyel akciğer hastalığı, %7,5'inde laringomalazi, %1,8'inde subglottik stenoz ve %5,6'sında lösemi mevcuttu. Tartışma ve sonuç: Down sendromu olan çocuklarda birçok faktör solunum problemlerine yol açabilir. Down sendromu olan çocuklar eşlik eden morbiditeler açısından düzenli ve multidisipliner olarak takip edilmelidir.

Anahtar Kelimeler: Down sendromu, solunum

S-22 Yabancı Cisim Aspirasyonu Vakalarında Rijit Bronkoskopi Deneyimimiz

Alparslan Kapısız[1], Cem Kaya[1], Ramazan Karabulut[1], Zafer Türkyılmaz[1], Kaan Sönmez[1]
1 Gazi Üniversitesi Tıp Fakültesi Çocuk Cerrahisi

Yabancı cisim aspirasyonu pediatrik yaş grubunda sık görülen ve hayatı tehdit eden önemli bir durum olmaya devam etmektedir. Ölümcül sonuçlardan kaçınmak için önleyici faaliyetler, erken tanı ve bronkoskopi ile tedavi gereklidir. Bu sunu ile kliniğimizde yabancı cisim aspirasyonu şüphesi nedeni ile 2002-2020 yılları arasında rijit bronkoskopi işlemi yapılan 201 hastayı paylaşmayı amaçladık. Bu hastaların ortalama yaşı 2.64 yıl (4ay-15yaş 3ay) iken 131'i erkek, 70'i kız hastaydı. Hastaların 53'ünde (%26.23) yabancı cisim bulunmazken, 72'sinde sağda (%35.82), 59'ında solda (29.35), 4'inde bilateral (%1.99), 9'unda karinada (%4.47), 2'sinde ise bilateral ve karinada (%0.99) olmak üzere yabancı cisimler çıkarıldı. Çıkarılan 146 yabancı cismin 11'i inorganik, kalan 135'inin 118'i kuruyemiş olmak üzere organik maddeler idi. Kalan iki hastadan birinde ise sağ ana bronşta polip tespit edilip örnekleme yapıldı ve patoloji sonucu düşük dereceli mukoepidermoid karsinom olarak raporlanırken, diğer hastanın sol ana bronşundaki polipoid lezyonundan yapılan örneklem sonucu aktif iltihabi granülasyon dokusu ve skuamöz metaplazi ile karakterli bronş mukozası olarak raporlandı. Yabancı cisim aspirasyonlarının çoğu organik maddeler kaynaklı ve 5 yaş altı çocuklarda görülmekte olup, bunların en etkili tedavi yöntemi koruyucu hekimliktir. Bundan dolayı tıp fakültesi öğrencilerine ve pediatri eğitimi alan hekimlere ek gıdaya başlarken bu konuya dikkat etmeleri vurgulanmalıdır. Ayrıca bronkoskopi işleminin, tecrübeli ellerde ve gerektiğinde hastanın tedavisinin multidisipliner yaklaşımla planlanabileceği tam donanımlı merkezlerde yapılması daha uygundur.

Anahtar Kelimeler: yabancı cisim aspirasyonu, çocukluk çağı, rijit bronkoskopi

S-23 Teknoloji Bağımlı Kronik Hastalığı Olan Çocukların Acil Servis Başvurularında Pandeminin Etkisi

Zeynep Ilkşen Hocoğlu[1], Pelin Asfuroğlu[1], Eylül Pınar Çakır[1], Özlem Çolak[2], Okşan Derinöz Güleryüz[2], Tuğba Şişmanlar Eyüboğlu[1], Ayşe Tana Aslan[1]
1 Gazi Üniversitesi Tıp Fakültesi Çocuk Göğüs Hastalıkları Bilim Dalı, Ankara
2 Gazi Üniversitesi Tıp Fakültesi Çocuk Acil Servis Bilim Dalı, Ankara

Giriş : Teknolojiye bağımlı çocuklar yalnızca gerekli bir bedensel işlevi yerine getirmek için tıbbi bir cihaza ihtiyaç duyan çocuklar olarak tanımlanır. Bu hasta grubu pediatrik popülasyonda yüksek morbidite ve morbiditeye sahiptir. Çalışmamızda solunum teknolojilerine bağımlı hastaların pandemi öncesinde ve pandemi döneminde acil servis başvurularında değişiklik olup olmadığını değerlendirmeyi amaçladık. Metod: Gazi Üniversitesi Tıp Fakültesi Çocuk Göğüs Hastalıkları Bilim Dalı'nda izlenen ve acil servise başvuran solunum teknolojilerine bağımlı çocuklar çalışmaya alındı. Hastaların yaş, cinsiyet, altta yatan hastalık, beslenme şekilleri, trakeostomi varlığı, mekanik ventilatör, CPAP, BPAP, oksijen konsantratörü kullanımı, acil servise başvuru sayıları ve şikayetleri, acil servisten yataklı servise yatış sayısı, yatış tanısı ve yatış süresi, acil servisten çocuk yoğun bakıma yatış sayısı, yatış süresi ve yatış tanısı kaydedildi. Pandemi öncesi ve sonrası bulguları karşılaştırıldı. Bulgular: Çalışmamıza pandemi öncesi ve pandemi döneminde acil servise başvurusu olan 17 teknoloji bağımlı çocuk dahil edildi. Hastaların %70.6'sı erkekti. Ortalama yaşı 11.2 ± 5.9'di. Altta yatan hastalıkları en sık %47.1 nörolojik hastalıklar, %23.5 metabolik hastalıklardı. Hastaların %52.9'u PEG, %29.4'ü nazogastrik sondayla beslenmekteydi. Hastalardan trakeostomili olup mekanik ventilasyon desteği alan %47.1, trakeostomili olup ek destek almayan %23.5, trakeostomili olup mekanik ventilasyonla ek olarak oksijen desteği alan hastalar %17.6, BPAP desteği alan hastalar %11.8'di. Pandemi öncesinde acil servise başvuru sayısı (n=14, %82.4) ile pandemi dönemi karşılaştırıldığında (n=14, %82.4) fark izlenmedi. Acil servise başvuru sayısı pandemi öncesi ortalama 3.6 ± 2.9 iken pandemi döneminde 3.0 ± 2.0 saptandı ($p>0.05$). Solunum semptomları nedeniyle acil servise başvuru pandemi döneminde anlamlı olarak fazlayken ($p=0.011$), nöbet ya da nörolojik semptomlar nedeniyle acil servise başvurunun anlamlı oranda azaldığı görüldü ($p=0.038$). Trakeostomili hastaların kanül ilişkili semptomlarında, enfeksiyon ile ilişkili semptomlarında ve gastrointestinal semptomlarında pandemi öncesi ve pandemi döneminde fark görülmedi. Sepsis nedeniyle yatış pandemi döneminde fazlaydı ($p=0.028$). Yoğun bakıma yatış sayısı ve yatış süresi açısından fark saptanmadı. Sonuç: Pandemi dönemi, yakın bakım ve acil müdahale gerektiren solunum teknolojilerine bağımlı kronik hastalığı olan hastaların acil servis başvurularını değiştirmemiştir. Nöbet nedeniyle başvuruların azalmış olması ailelerin nöbet müdahalelerini evde yapabilme becerileri ile ilişkili olabilir. Pandemi döneminde sepsis tanısının artmış olması enfeksiyonun geç döneminde başvuru ile ilişkili olabilir. Solunum teknolojilerine bağımlı çocukların yakınmaları olunca acil servise gecikmeden başvurmaları önerilmelidir.

Anahtar Kelimeler: Teknoloji bağımlı , pandemi, acil servis

S-24 Primer Silyer Diskinezi ve Kistik Fibrozis Hastalarında İkincil Tütün Dumanı Maruziyetinin İnflamasyon ve Solunum Fonksiyonları Üzerine Etkisi

Beste Özsezen[1], Nagehan Emiralioğlu[1], Suna Sabuncuoğlu[2], Gözde Girgin[3], Dilber Ademhan [1], Birce Sunman [1], Halime Nayır Büyükşahin[1], İsmail Güzelkaş[1], Didem Alboğa[1], Ebru Yalçın[1], Deniz Doğru[1], Uğur Özçelik[1], Nural Kiper[1]
1 Hacettepe Üniversitesi Çocuk Göğüs Hastalıkları Bilim Dalı
2 Hacettepe Üniversitesi Eczacılık Fakültesi, Eczacılık Meslek Bilimleri Bölümü, Farmasotik Toksikoloji Anabilim Dalı.
3 Eczacılık Fakültesi, Eczacılık Meslek Bilimleri Bölümü, Farmasotik Toksikoloji Anabilim Dalı.

Giriş: Eksojen tütün dumanı (ETD) maruziyeti çocukluk çağında önemli bir toplum sağlığı sorunu olarak karşımıza çıkmaktadır. ETD maruziyetinin inflamasyon ve solunum fonksiyonları üzerine olumsuz etkileri olduğu birçok çalışmada gösterilmiştir. Ancak hasarlı akciğer dokusuna sahip hastalarda etkileri üzerine sınırlı sayıda çalışma mevcuttur. Amaç: Bu çalışmada ETD maruziyeti olan ve olmayan primer silyer diskinezi (PSD) ve kistik fibrozis (KF) hastalarında solunum fonksiyonları ve inflamatuar belirteçler arasındaki ilişki incelenmektedir. Yöntem: 6-18 yaş arası KF ve PSD tanılı hastalar çalışmaya dahil edilmiştir. İdrarda kotinin ölçümü LC-MS, serum inflamatuar belirteçleri ELIZA yöntemi ile hesaplanmıştır. Hastalara eş zamanlı spirometri yapılmıştır. Bulgular: Çalışmaya 52'si (45.6) PSD, 62'i (54.4) KF olmak üzere 114 hasta dahil edildi. Hastaların 50'sinin (43.9%) (22 hasta PSD, 28 hasta KF) sigara dumanı maruziyeti mevcuttu. KF hastalarının ortanca IL4, IL6, IL8, IL17, MMP9 ve TIMP1, idrar kotinin değerleri sırasıyla (171.6 (IQR: 132.8-265.5), 74.9 (IQR: 59.8-111.7), 177.5 (IQR: 121.2-257.0), 164.7 (IQR:134.6-244.1), 1191.6 (IQR: 958.3-1883.3), 5.6 (4.7-9.2), 10.5 (8.3-14.2)) iken PSD hastalarının ortanca IL4, IL6, IL8, IL17, MMP9 ve TIMP1, idrar kotinin değerleri sırasıyla (153.6 (IQR:115.9-230.1), 72.9 (IQR:58.7-136.1) 184.1 (IQR:137.2-277.0), 153.9 (IQR:130.9-257.1), 1207.8 (IQR:918.9-1609.7), 5.6 (IQR:4.4-8.8), 10.3 (8.0-12.4)) birbirine benzer bulunmuştur. Sigara maruziyeti olan PSD ve KF hastalarında maruziyeti olmayan hastalara göre %FEV1 daha düşük olmakla birlikte (sırasıyla ortanca FEV1% PSD maruziyet (+): 81 (66.5-94), PSD maruziyet (-): 86 (74-97), KF maruziyet (+): 97 (82-103) maruziyet (-): 100 (83-115)) bu fark istatistiksel olarak anlamlı saptanmamıştır. Sigara maruziyeti olan PSD hastalarında serum IL4, IL6, IL-17 ve MMP-9 değerlerinin sigara maruziyeti olan PSD hastalarına göre daha yüksek olduğu görülmüştür (p değeri sırasıyla: 0.08, 0.01, 0.04, 0.04). Sigara maruziyeti olan PSD hastalarında IL4, IL6, IL8, IL17, MMP9, TIMP1 düzeyi sigara maruziyeti olmayan hastalara göre daha yüksek saptanmakla birlikte bu fark istatistiksel olarak anlamlı bulunmamıştır. Sonuç: ETD maruziyetinin KF ve PSD hastalarında FEV1 değeri üzerine net bir etkisi gösterilememiştir. ETD maruziyeti olan KF ve PSD hastalarında serum inflamasyon belirteçleri daha yüksek bulunmuştur. PSD ve KF gibi altta yatan akciğer hastalığı olan hastaların ETD'dan korunması hastaların klinik seyrini olumlu etkileyebilir.

Anahtar Kelimeler: Primer silyer diskinezi, kistik fibrozis, inflamasyon, ikincil tütün dumanı maruziyeti

S-25 Yaşamın İlk 2 Yılında Sık Pulmoner Alevlenme Geçiren Kistik Fibrozis Hastalarının 6. Yaşlarındaki Pulmoner Fonksiyonlarının Spirometri ile Değerlendirilmesi

Satı Özkan Tabakçı[1], Güzin Cinel[2], Salih Uytun[1], Sanem Eryılmaz Polat[1], Ebru Yalçın[3], Nural Kiper[3], Meltem Akgül Erdal[3], Velat Şen[4], Suat Savaş[5], Özcan Çelebi[5], Derya Ufuk Altıntaş[6], Mahir Serbes[6], Ayşe Ayzıt Kılınç[7], Haluk Çokuğraş[7], Hüseyin Arslan[7], Hakan Yazan[8], Hale Molla Kafi[8], Abdülhamit Çollak[8], Gökçen Ünal[9], Aslı Imran Yılmaz[9], Hanife Tuğçe Çağlar[9], İlim Irmak[10], Ebru Damadoğlu[10], Gökçen Kartal Öztürk[11], Esen Demir[11], A.erdem Başaran[12], Ayşen Bingöl[12], Yakup Canıtez[13], Şükrü Çekiç[14], Pelin Asfuroğlu[15], Ayşe Tana Aslan[15], Koray Harmancı[16], Gonca Kılıç[17], Mehmet Köse[18], Ali Ersoy[18], Melih Hangül[19], Ali Özdemir[20], Gizem Özcan[21], Nazan Çobanoğlu[21], Zeynep Gökçe Gayretli Aydın[22], Özlem Keskin[23], Hasan Yüksel[24], Şebnem Özdoğan[25], Erdem Topal[26], Gönül Çaltepe[27], Demet Can[28], Pervin Korkmaz Ekren[29], Mehmet Kılıç[30], Tuğba Şişmanlar Eyüboğlu[15], Sevgi Pekcan[9], Erkan Çakır[8], Nagehan Emiralioğlu[3], Uğur Özçelik[3], Deniz Doğru Ersöz[3]

1 Ankara Şehir Hastanesi Çocuk Göğüs Hastalıkları Kliniği
2 Ankara Yıldırım Beyazıt Üniversitesi Çocuk Göğüs Hastalıkları Bilim Dalı, Ankara Şehir Hastanesi Çocuk Göğüs Hastalıkları Kliniği
3 Hacettepe Üniversitesi Tıp Fakültesi, Çocuk Göğüs Hastalıkları Bilim Dalı
4 Dicle Üniversitesi Tıp Fakültesi, Çocuk Göğüs Hastalıkları Bilim Dalı
5 Dicle Üniversitesi Tıp Fakültesi, Çocuk Sağlığı ve Hastalıkları Bilim Dalı
6 Çukurova Üniversitesi Tıp Fakültesi, Çocuk Allerji İmmunoloji Bilim Dalı
7 İstanbul Üniversitesi Cerrahpaşa Tıp Fakültesi, Çocuk Göğüs Hastalıkları Bilim Dalı
8 Bezmi Alem Üniversitesi Tıp Fakültesi, Çocuk Göğüs Hastalıkları Bilim Dalı
9 Necmettin Erbakan Üniversitesi Tıp Fakültesi Çocuk Göğüs Hastalıkları Bilim Dalı
10 Hacettepe Üniversitesi Tıp Fakültesi, Göğüs Hastalıkları Anabilim Dalı
11 Ege Üniversitesi Tıp Fakültesi, Çocuk Göğüs Hastalıkları Bilim Dalı
12 Akdeniz Üniversitesi Tıp Fakültesi, Çocuk Göğüs Hastalıkları Bilim Dalı
13 Uludağ Üniversitesi Tıp Fakültesi, Çocuk Göğüs Hastalıkları Bilim Dalı
14 Uludağ Üniversitesi Tıp Fakültesi, Çocuk Allerji İmmunoloji Bilim Dalı
15 Gazi Üniversitesi Tıp Fakültesi, Çocuk Göğüs Hastalıkları Bilim Dalı
16 Osmangazi Üniversitesi Tıp Fakültesi, Çocuk Allerji İmmunoloji Bilim Dalı
17 Osmangazi Üniversitesi Tıp Fakültesi, Çocuk Sağlığı ve Hastalıkları Anabilim Dalı
18 Erciyes Üniversitesi Tıp Fakültesi, Çocuk Göğüs Hastalıkları Bilim Dalı
19 Gaziantep Cengiz Gökçek Kadın Doğum ve Çocuk Hastanesi, Çocuk Göğüs Hastalıkları Kliniği
20 Mersin Şehir Hastanesi, Çocuk Göğüs Hastalıkları Kliniği
21 Ankara Üniversitesi Tıp Fakültesi, Çocuk Göğüs Hastalıkları Bilim Dalı
22 Karadeniz Teknik Üniversitesi Tıp Fakültesi, Çocuk Enfeksiyon Hastalıkları Bilim Dalı
23 Gaziantep Üniversitesi Tıp Fakültesi, Çocuk Allerji İmmünoloji Bilim Dalı
24 Celal Bayar Üniversitesi, Çocuk Allerji İmmunoloji Göğüs Hastalıkları Bilim Dalı
25 Sarıyer Hamidiye Etfal Eğitim Araştırma Hastanesi, Çocuk Göğüs Hastalıkları Kliniği
26 İnönü Üniversitesi Tıp Fakültesi, Çocuk Allerji İmmunoloji Bilim Dalı
27 Ondokuz Mayıs Üniversitesi Tıp Fakültesi, Çocuk Gastroenteroloji Bilim Dalı
28 Balıkesir Üniversitesi Tıp Fakültesi, Çocuk Göğüs Hastalıkları Bilim Dalı
29 Ege Üniversitesi Tıp Fakültesi, Göğüs Hastalıkları Anabilim Dalı
30 Fırat Üniversitesi Tıp Fakültesi, Çocuk Allerji İmmunoloji Bilim Dalı

Giriş ve Amaç Kistik fibrozis (KF) akciğer hastalığının seyri, solunum semptomlarında pulmoner alevlenmeler sonucu akciğer fonksiyonunda progresif düşme ile karakterizedir. Çalışmamızda Türkiye Ulusal Kistik Fibrozis Kayıt Sistemi (UKKS)'ne kayıtlı KF hastalarının süt çocukluğu döneminde geçirdikleri akut pulmoner alevlenme ataklarının 6.yaşlarındaki pulmoner fonksiyonları üzerindeki etkilerinin ve klinik öneminin incelenmesi amaçlanmaktadır. Yöntem UKKS-2019 yılı verilerinde yaşamının 6. yılında olup spirometri değerlendirmesi yapılabilen hastaların ilk 2 yaşta geçirdikleri pulmoner alevlenme sayıları tespit edilerek hastaların klinik ve laboratuar verileri karşılaştırılmıştır. Hastaların ilk 2 yaşta geçirdikleri pulmoner alevlenme sayı ortalaması 2,16 olarak tespit edilerek, ilk 2 yaşta geçirdiği pulmoner alevlenme sayısı 2 ve 2'nin altında olanlar Grup 1, 2'nin üstünde olanlar Grup 2 olarak belirlenmiştir. Bulgular UKKS-2019'da 6.yaşında olan 110 hasta çalışma popülasyonu olarak belirlenmiştir. Grup 2'de yer alan hastaların FEV1 ve FVC yüzde ortalamaları, Grup 1'de yer alan hastaların FEV1 ve FVC yüzde ortalamalarından anlamlı olarak düşük saptanmıştır (p:0.029 ve 0.032). Hastaların ilk pulmoner alevlenme yaşı ve hastaneye yatış sayıları ile spirometri değerleri (FEV1, FVC, FEF2575) arasındaki korelasyon incelendiğinde istatistiksel anlamlı ilişki saptanmamıştır (r: 0.033, 0.054, -0.112 ve r: -0.170, -0.132, -0.119). Hastalar ilk pulmoner alevlenmede aldığı antibiyotik cinsi, balgam/derin boğaz sürüntü örneğinde ilk üreyen mikroorganizma cinsi, solunum yolu bakteriyel kolonizasyon olup olmaması, hangi mikroorganizma ile kolonize olduğu, KF mutasyon tipine göre incelendiğinde, veriler ile spirometri değerleri arasında istatistiksel anlamlı fark saptanmamıştır. Hastaların pulmoner alevlenme sayıları ve güncel vücut kitle indeksleri (VKİ) arasındaki korelasyon incelendiğinde, anlamlı ilişki saptanmamıştır(p: 0.693). Grup 1 ve Grup 2 güncel VKİ ile karşılaştırıldığında aralarında yine anlamlı bir fark saptanmamıştır (p: 0.327); ancak 6.yaşlarında solunum yolunda Pseudomonas aeroginosa ya da Staphylococcus aureus kolonizasyonu bulunan hastaların güncel VKİ ile kolonizasyon saptandığındaki VKİ korelasyonu incelendiğinde, kolonizasyonu bulunan hastaların güncel değerleri anlamlı olarak daha düşük saptanmıştır (p: 0.028). Sonuç KF hastalarının geçirdikleri her pulmoner alevlenme atağı ileriki yaşamlarında pulmoner fonksiyonlarının kötüleşmesine neden olmaktadır. Solunum yolunda bakteriyel kolonizasyon bulunması, hastaların geçirdikleri pulmoner alevlenme sayısından bağımsız olarak vücut kitle indeksini etkileyerek pulmoner fonksiyonlarının kötüleşmesine neden olabilir. Hastaların akciğer fonksiyonlarını uzun süre koruyabilmek için sık pulmoner alevlenme atakları ve erken yaşta bakteriyel kolonizasyon önlenmeye çalışılmalıdır.

Anahtar Kelimeler: kistik fibrozis, pulmoner alevlenme, pulmoner fonksiyon

S-26 Kistik Fibrozis Dışı Bronşektazili Hastalarda Altta Yatan Hastalığa Yönelik Klinik Özelliklerin Araştırılması

Meltem Akgül Erdal[1], Birce Sunman[1], Halime Nayır Büyükşahin[1], İsmail Güzelkaş[1], Didem Alboğa[1], Nagehan Emiralioğlu[1], Ebru Güneş Yalçın[1], Deniz Doğru Ersöz[1], Nural Kiper[1], Hayriye Uğur Özçelik[1]
1 Hacettepe Üniversitesi

Giriş: Bronşektazi çeşitli genetik geçişli ya da sonradan kazanılmış nedenlerin yol açtığı akciğer hastalıklarının sonucu olarak ortaya çıkan klinik durumdur. Kistik fibrozis (KF) dışı bronşektaziye neden olan hastalıkların klinik seyrinin etiyolojiye göre farklılık gösterebileceğini düşünerek, belirlenen üç farklı hastalık grubunda altta yatan hastalığa özgü klinik gidiş farklarını ortaya koymayı amaçladık. Yöntem: Hacettepe Üniversitesi İhsan Doğramacı Çocuk Hastanesi Çocuk Göğüs Hastalıkları Bilim Dalında 2012-2021 yılları arasında, 6-18 yaş aralığında KF dışı bronşektazi tanısı ile izlenen primer siliyer diskinezi (PSD), immün yetmezlik (İY) ve kronik aspirasyon (KA) tanıları olan bir grup hastanın vücut kitle indeksleri, balgam ve bronkoalveolar lavaj kültür sonuçları, toraks BT bulguları ve solunum fonksiyon testleri retrospektif olarak değerlendirildi. Sonuçlar: Çalışmaya 28 i kız, 38 i erkek olmak üzere toplam 66 hasta dahil edildi. Hastaların 28'i PSD, 26'sı İY ve 12'si KA tanısı almıştı. İlk şikayetlerin ortalama başlangıç yaşı PSD, İY grubunda sırasıyla 2.83 ±4.17 ve 4.29±3.68 olarak saptandı. Aspirasyon grubundaki tüm hastaların yenidoğan döneminde semptomatik olduğu görüldü. Toraks BT'de bronşektazi saptanma yaşı ortalaması PSD, İY ve KA grubunda sırasıyla 11.07±3.67, 10.04±2.77 ve 8.83±3.32 idi (p=0.122). Toraks BT'de tutulan loblar incelendiğinde PSD'de sağda en sık orta lob (%40), sol akciğerde en sık alt lob (%53), İY grubunda sağ akciğerde en sık üst (%35) ve orta lob (%35), sol akciğerde en sık alt lob (%35); KA'da ise her iki akciğerde alt lob tutulumu daha sıktır (sırasıyla %45 ve %54). İncelenen tüm hastalık gruplarında balgam ve bronkoalveolar lavaj sıvı kültürlerinde en sık üreyen mikroorganizmalar sırasıyla Haemophilus influenzae, Streptococcus pneumoniae ve Staphylococcus aerus'tur. Tüm hasta gruplarının solunum fonksiyon testlerinin zamanla değişimleri incelendiğinde FEV1 ve FVC ölçümlerinde istatistiksel olarak anlamlı değişiklik gözlenmedi (FEV1: PSD p=0.916, İY p=0.917, KA p=0.472; FVC: PSD p=0.835, İY p=0.580, KA p=0.333). Yorum: Tanı gruplarına göre, semptomların başlangıç yaşı ve en sık tutulan akciğer lobu değişiklik göstermektedir. Ancak solunum fonksiyon testlerindeki bozulma hızı ve etken mikroorganizmalar açısından fark saptanmamıştır. Bu konuda hasta sayılarının arttığı çalışmalara ihtiyaç vardır.

Anahtar Kelimeler: Bronşektazi, Primer siliyer diskinezi, Kronik aspirasyon, İmmün yetmezlik

S-27 Dornase Alfa Tedavisi Altında Solunum Sistemi Bulgularında İlerleme Olan Kistik Fibrozisli Çocuklarda, Tedaviye İnhale Hipertonik Salin Eklenmesinin Etkileri

İsmail Güzelkaş[1], Meltem Akgül Erdal[1], Ebru Yalçın[1], Halime Nayır Büyükşahin[1], Didem Alboğa[1], Birce Sunman[1], Nagehan Emiralioğlu[1], Deniz Doğru Ersöz[1], Uğur Özçelik[1], Nural Kiper[1]
1 Hacettepe Üniversitesi Çocuk Göğüs Hastalıkları Bilim Dalı

Amaç: Çalışmanın amacı dornase alfa tedavisi altında solunum sistemi bulgularında kötüleşme olan kistik fibrozis hastalarında tedaviye inhale %7 HS eklenmesinin etkilerinin değerlendirilmesidir. Metod: Ocak 2019 ile Nisan 2022 tarihleri arasında Hacettepe Üniversitesi Çocuk Göğüs Hastalıkları Bilim Dalı'nda izlenen 6 yaşından büyük, dornase alfa tedavisi altında solunum sistemi bulgularında kötüleşme olan (FEV1'de düşme, alevlenme sayısında artış ve/veya radyolojik bulgularda kötüleşme) ve tedavisine inhale %7 HS eklenen hastalar çalışmaya alınmıştır. Hipertonik salin günde iki kez 5 ml jet nebülizatörle verilmiş sonrasında dornase alfa ve solunum fizyoterapisi uygulanması önerilmiştir. Hipertonik salin başlanan hastaların 3. ay, 6. ay, 12. ay, 18.ay ve 24. ay verileri retrospektif olarak değerlendirilmiştir. Bulgular: Çalışmaya 41 (22 kız, 19 erkek; Ortalama yaş 12.6±3 yıl) hasta dahil edilmiştir. Hipertonik salin başlama öncesi; medyan FEV1% 65,5, FEV1 z skoru -2,9, FVC% 73,5, FVC z skoru -2,3, MFEF75/25% 46,5, MFEF75/25 z skoru -2,8, Spo2% 95, vücut kitle indeksi z skoru -0,8 idi. Kronik Pseudomonas aeruginosa kolonizasyon oranı %51,2 (n:21) idi. Hastaların %17,1 (n:7) kistik fibrozis ilişkili komplikasyon vardı. Hipertonik salin öncesi 1 yılda toplam yatış gerektiren pulmoner alevlenme sayısı 43, ayakta tedavi edilen pulmoner alevlenme sayısı 64 idi. Hipertonik salin kullanan hastaların 3. ayda %58,5(n:24), 6. ayda %56(n:23), 12. ayda %36,6(n:15), 18. ayda %41,5(n:17), 24. ayda %51,2(n:21)' inin verileri mevcuttu. Tedavi öncesi solunum fonksiyon testleri ile kontrollerdeki verileri karşılaştırıldığında; başlangıca göre 3. ay, 12. ay, 18. ay ve 24. ayda farklılık saptanmazken, 6. ayda FEV1%' de anlamlı artış saptandı (p: 0,02). Hipertonik salin kullanan hastaların tedavi öncesi 1 yıldaki yatış gerektiren akut pulmoner alevlenme sayısı ile HS tedavisinin 1. yılındaki akut pulmoner alevlenme sayısı arasında fark yoktu. Hipertonik salin kullanımı öncesi ile kontrollerdeki değerlendirilen oksijen satürasyonu, BMI z skoru, vücut ağırlığı persentili anlamlı değişiklik gözlenmedi. Hipertonik salin ile hastaların Metisilin rezistan Staphylococcus aureus ve Pseudomonas aeruginosa kolonizasyonu oranları değişmedi. Sonuç: Çalışmamıza göre dornase alfa tedavisi altında solunum sistemi bulgularında kötüleşme olan orta ve ağır dereceli obstrüksiyonu mevcut kistik fibrozis hastalarında tedaviye inhale hipertonik salin eklenmesinin solunum fonksiyon testlerine sadece 6. ayda düzeltici etkisi olmuş ve bu etki zamanla ortadan kalkmıştır. Tedaviye daha erken dönemde HS eklenmesi daha uzun süreli fayda sağlayabilir.

Anahtar Kelimeler: Hipertonik salin, kistik fibrozis, dornase alfa

S-28 Kistik Fibrozisli ve Primer Siliyer Diskinezili Çocukların Covid-19 Pandemisi Sürecindeki Uyku Bozuklukları

Tuğba Şişmanlar Eyüboğlu[1], Ayşe Tana Aslan[1], **Tuğba Ramaslı Gürsoy**[2], Pelin Asfuroğlu[1], Azime Şebnem Soysal[3], Dilek Yapar[4], Mustafa Necmi İlhan[4]
1 Gazi Üniversitesi Tıp Fakültesi, Çocuk Göğüs Hastalıkları Bilim Dalı, Ankara
2 Sbü Dr. Sami Ulus Kadın Doğum, Çocuk Sağlığı Ve Hastalıkları Eğitim Ve Araştırma Hastanesi, Çocuk Göğüs Hastalıkları, Ankara
3 Gazi Üniversitesi Tıp Fakültesi, Çocuk Sağlığı Ve Hastalıkları Anabilim Dalı, Ankara
4 Gazi Üniversitesi Tıp Fakültesi, Halk Sağlığı Anabilim Dalı, Ankara

Giriş ve Amaç: COVID-19 pandemisi sırasında kronik akciğer hastalığı olan çocukların yaşam tarzının ve uyku alışkanlıklarının değiştiği görülmüştür. Bu çalışmada kistik fibrozis (KF) ve primer siliyer diskinezi (PSD) nedeniyle takip edilen çocukların pandeminin ilk yılındaki uyku alışkanlıklarındaki farklılıkları değerlendirmeyi amaçladık. Yöntem: Çocuk Göğüs Hastalıkları Bölümü'nde pandeminin başlangıcında uyku alışkanlıkları açısından değerlendirilen 3-16 yaş arası KF ve PSD'li çocukların birincil bakımverenleri, pandeminin ilk yılının sonunda yeniden değerlendirildi. Çocuklar için Uyku Bozukluğu Ölçeği (ÇUBÖ) kullanıldı. Pandeminin ilk yılında uyku alışkanlıkları ve kilo değişiklikleri hakkında sorular soruldu. Bulgular: Çalışmaya 31 KF'li ve 14 PSD'li çocuğun birincil bakımverenleri dahil edildi. Çocukların ortanca yaşı 10,0 (7,5-12,0) yıl ve %42,2'si kızdı. KF'li çocukların ortalama vücut kitle indeksi 15,8±1,8, PSD'li çocukların ise 20,0±3,5'ti (p:0,001). KF'li çocuklarda ortalama günlük ekran süresi pandeminin başında 2 saat (1-3) ve ilk yılında 5 saat (4-6), PSD'li çocuklarda ise pandeminin başında 2 saat (1-2.2) ve ilk yılında 5 saat (4,7-6) idi (sırasıyla p<0,001, p=0,001). Pandeminin ilk yılında iki grup arasında uykuyu başlatma ve sürdürme bozuklukları, uykuda solunum bozuklukları, uyanıklık reaksiyonları bozuklukları, uyku-uyanıklık geçiş bozuklukları, aşırı uykululuk bozuklukları, uykuda aşırı terleme skorları açısından fark yoktu. Tartışma ve sonuç: Pandeminin başlangıcından bir yıl sonra KF'li ve PSD'li çocuklarda günlük ekran süresi artarken, uyku bozuklukları ve günlük alışkanlıklardaki değişikliklerin devam ettiği görüldü. Kronik akciğer hastalığı olan çocuklar pandeminin uyku ve ekran süresi kullanımı etkileri açısından yakın takip edilmelidir.

Anahtar Kelimeler: Kistik fibrozis, pandemi, primer siliyer diskinezi, uyku

S-29 Kistik Fibroziste Pulmoner Alevlenme Sırasında Nötrofil/Lenfosit Oranı, Trombosit/Lenfosit Oranı ve Ortalama Trombosit Hacminin Değerlendirilmesi

Pelin Asfuroğlu[1], Tuğba Şişmanlar Eyüboğlu[1], Ayşe Tana Aslan[1]
1 Gazi Üniversitesi Tıp Fakültesi, Çocuk Göğüs Hastalıkları Bilim Dalı

Giriş ve Amaç: Kan nötrofil/lenfosit oranı (NLO), trombosit/lenfosit oranı (TLO) ve ortalama trombosit hacmi (MPV), bazı inflamatuar bileşeni olan hastalıklarda hastaların klinik alevlenme durumunun yararlı belirteçleri olarak tanımlanmaktadır. Bu çalışmanın amacı, kistik fibrozisli (KF) hastaların pulmoner alevlenmeleri sırasında NLO, TLO ve MPV'yi değerlendirmek ve bunları alevlenme olmayan dönem ile karşılaştırmaktır. Yöntem: Gazi Üniversitesi Çocuk Göğüs Hastalıkları Bilim Dalı'nda takipli 0-18 yaş tüm kistik fibrozisli hastaların alevlenme olmadığı dönemde ve son bir yıl içinde alevlenme döneminde yaş, cinsiyet, NLO, TLO ve MPV bilgileri geriye dönük olarak kaydedildi. KF'li hastaların alevlenme ve alevlenme olmayan dönemlerinde NLO, TLO ve MPV'leri karşılaştırıldı. Bulgular: Son bir yıl içinde pulmoner alevlenme ile başvuran 38 KF hastası mevcuttu ve 22'si (%57,9) kadındı. Ortalama yaş 98,4±72,1 aydı. Alevlenme olmayan dönemde medyan NLO 1,0 (0,2-4,7) ve alevlenme döneminde 1,6 (0,3-12,9) idi. Alevlenme olmayan dönemde medyan TLO 91,8 (33,9-213,0) ve alevlenme döneminde 111,4 (54,4-360,9) idi. Alevlenme olmayan dönemde medyan MPV 9,0 (6,8-10,9) ve alevlenme döneminde 8,4 (6,4-10,7) idi. Alevlenme dönemi ile alevlenme olmayan dönem arasında NLO, TLO ve MPV değerleri açısından istatistiksel anlamlı fark saptandı (sırasıyla p=0.001, p=0,003 ve p=0,003). Tartışma ve Sonuç: Kistik fibrozisli hastalarda alevlenme döneminde alevlenme olmayan döneme göre NLO ve TLO daha yüksek, MPV ise literatürle uyumlu olarak daha düşük saptandı. Artmış NLO ve TLO ve azalmış MPV değeri, KF'de pulmoner alevlenme belirteci olarak kullanılabilir.

Anahtar Kelimeler: kistik fibrozis, lenfosit, nötrofil, trombosit

S-30 Genetik Analiz Sonuçlarında 'Klinik Önemi Belirsiz Varyant' Saptanmış Olup Klinik Olarak Primer Siliyer Diskinezi Tanısını Destekleyen Hastaların Klinik Özellikleri

Işil Bilgiç[1], Salih Uytun[1], Murat Yasin Gençoğlu[1], Şule Selin Akyan Soydaş[1], Ece Ocak[1], , Satı Özkan Tabakçı[1], Meltem Kürtül Çakar[1], Sanem Eryılmaz Polat[1], Gökçen Dilşa Tuğcu[1], Dilber Ademhan Tural[1], Güzin Cinel[1]

[1]Ankara Şehir Hastanesi, Çocuk Göğüs Hastalıkları Bölümü, Ankara

GİRİŞ:Primer siliyer diskinezi(PCD), hareketli olan siliyaların bozulmuş işlevi, mukosiliyer klirensin bozulmasın ile seyreden heterojen bir hastalıktır. PCD ön tanısı ile izlenen hastaların sadece yaklaşık %70'inde genetik bir neden belirlenebilmektedir. PCD otozomal resesif geçiş gösteren bir hastalık olmakla birlikte genetik heterojenite de izlenebilmektedir. Günümüzde PCD'ye neden olduğu bilinen 40'tan fazla gende mutasyon bildirilmiştir. Çalışmamızda klinik olarak PCD olduğu düşünülen ancak genetik analizleri sonucunda sorumlu genlerdeki klinik önemi belirsiz varyant saptanan hastaların demografik, klinik ve radyolojik özellikleri ile birlikte genetik sonuçlarının değerlendirilmesi amaçlanmıştır.

YÖNTEM:Retrospektif çalışmamızda Ankara Şehir Hastanesi Çocuk Göğüs Hastalıkları Kliniğinde PCD ön tanısıyla izlenen hastaların Sanger ile DNA dizi analizi sonuçları ayrıntılı olarak değerlendirilmiş ve PCD ön tanısıyla izlenen hastalarla(çalışma grubu) genetik olarak PCD tanısı kesinleştirilmiş olan hastaların(kontrol grubu) sosyodemografik özellikleri, klinik, radyolojik ve mikrobiyolojik özellikleri karşılaştırılmıştır.

BULGULAR:PCD ile takipli 72 hastanın 35'inin genetik analizinde mutasyon saptandı. Hastaların genetik sonuçlarına göre 19'un da patolojik, 16'sında klinik önemi belirsiz varyant saptandı. Dört hastada birden çok klinik önemi belirsiz varyant saptandı. İki hastanın genetik analizinde klinik önemi belirsiz varyantlarla birlikte, bir de heterezigot patojenik varyant eşlik etmekteydi. Çalışma grubunda hastaların %62,5'i erkek, başvuru yaşlarının ortanca değeri 5,5 yaş olup, genetik analizlerinin sonuçlanma yaşı ortanca değeri 13'tü. Çalışma grubunda hastaların başvuru sebepleri;balgamlı öksürük(%50),tekrarlayan bronşiyolit(%12,5),tekrarlayan akciğer enfeksiyonu(%12,5),hırıltılı solunum (%12,5), solunum sıkıntısı(%6,3), antenatal dekstrokardi saptanması(%6,3) oluşturmaktaydı.Çalışma grubunda ki hastaların %43,8'si neonatal dönemde solunum sıkıntısı sebebiyle küvöz bakımı almış olup, PICADAR skoru ortanca değeri 4'tü. Çalışma grubunda tekrarlayan rinit %31,3, tekrarlayan sinüzit %18,8, tekrarlayan otit %12,5, nazal polip %6,3, işitme kaybı %6,3, total situs anomalisi %31,5 oranında saptanmıştır. Çalışma grubunda solunum fonksiyon testi yapılabilen 11 hastanın FVC, FEV1, FEV1/FVC, FEF25/75 ortanca değerleri sırasıyla 71, 65, 108, 88'di ve hastaların %18,8'inin akciğer radyolojik değerlendirmesi normaldir, patolojik akciğer radyolojisi bulguları olarak yaygın bronşiektazi(%43,8) ve atelektazi(%37,5) saptandı.Çalışma ve kontrol grubu arasında demografik ve klinik özellikler açısından istatistiksel olarak anlamlı fark saptanmadı.

SONUÇ: Çalışma grubumuzdaki hastalarda, PCD için tanımlanmış genlerde mutasyonları saptanmıştır ancak bir grup hastada mevcut varyantlar klinik olarak henüz bildirilmemiş, önemi bilinmeyen varyantlar olarak da değerlendirilmiştir. Klinik önemi bilinmeyen varyanta sahip hastalar ile genetik tanılı PCD hastalarının klinik, demografik, radyolojik özellikleri benzerdir Birçok birey klinik önemi bilinmeyen varyantlara veya fonksiyonel ve yapısal testlerle destek gerektiren mono-allelik heterozigot varyantlara sahiptir. Çalışma grubumuzdaki hastaların

genetik tanısı kesinleşmiş hastalarla arasında fark olmaması, mutasyon saptanan genlerin diğer allellerinde, genetik regülasyonu sağlayan inter genomik bölgeler ile genin derin intronik bölgelerinde meydana gelebilecek, çalışan genetik tetkik yöntemi ile saptanamayacak ek mutasyonlar mutlaka göz önünde bulundurulması gerekliliğini veya bu gibi hastalığın özelliklerini gösteren vakaların literatüre bildirilmesinin bu varyantların da patojen olabileceğini düşündürmektedir. PCD genlerine yönelik genetik çalışmaların artması ile siliya genleri hakkında artan bilgi sayesinde klinik fenotipin hakkında fikir sahibi olunabilmektedir. Yeni nesil dizileme (NGS), bir çok yeni genin keşfedilmesini sağlamıştır ve birçok genin keşfedilmesini de muhtemel kılmaktadır. Böylece hastaların çoğuna tanı konabileceği ve tedavide yol gösterici olabileceği düşünülmektedir.

Klinik özellikler	VUS n1:16	Genetik tanısı kesin olanlar n2:19	p
Başvuru yaş median (IQR) (n):	5,5(4,2-9.7)	3(0,25-6)	0,056
Tanı yaş median (IQR) (n):	13(5,5-14,7)	6(1-14)	0,061
Cinsiyet erkek n (%):	10(62,5)	10(52,6)	0,557
BMI median (IQR) :	17,2(14,4-19,9)	19(15-21)	0,65
Başvuru şikayetleri • Balgamlı öksürük • Tekrarlayan bronşiyolit • Tekrarlayan akciğer enfeksiyonu • Hırıltı • Solunum sıkıntısı • Antenatal dekstrokardi saptanması	 8(50) 2(12,5) 2(12,5) 2(12,5) 1(6,3) 1(6,3)	 4(21,1) 3(15,8) 2(10,5) 5(26,3) 2(10,5) 2(10,5)	0,642
Akrabalık öyküsü n(%):	8(50)	10(52,6)	0,877
PCD kardeş öyküsü n(%):	4(25)	1(5,3)	0,096
Tekrarlayan Rinit n(%):	5(31,3)	6(31,6)	0,983
Tekrarlayan Sinuzit n(%):	3(18,8)	5(26,3)	0,595
Nazal Polip n(%):	1(6,3)	2 (10,5)	0,653
Tekrarlayan Otit n(%):	2(12,5)	3 (15,8)	0,782
İşitme kaybı n(%):	1(6,3)	1(5,3)	0,999
Neonatal solunum sıkıntısı,küvöz bakımı öyküsü	7(43,8)	11(57,9)	0,404
Situs anomalisi n(%): • Situs inversus totalis	 5(31,3)	 8(42,1)	 0,508
Kardiyak anomali n(%): • Dekstrokardi • PFO	 5(31,2) 2(12,5)	 8(42,1) 4((21)	

• ASD • PDA • Diğer(MY,intrakardiyak trombüs)	2(%12,5) 1(6,3) 1(6,3)	1(5) - -	
Akciğer bulguları n (%): • Bronşiektazi • Atelektazi • Peribronşial kalınlaşmalar • Normal	7(43,8) 6(37,5) - 3(18,8)	9(47,4) 5(26,3) 4(21,1) 1(5,3)	0,163
PICADAR median (IQR) :	4(2-8)	7(4-10)	0,095
Balgam mikrobiyolojik değerlendirme n(%) • *Haemophilus influenzae* • *Streptecoocus pneumoniae* • Klebsiella *pneumoniae* • Pseudomonas aeruginosa	1(6,3) 3(18,8) - -	2(10,5) 2(10,5) 2(10,5) 1(5,3)	0,527
Siliya Videomiskopisi n1:8, n2:5 • Hareketsiz siliya • Silyasız hücreler • Normal	4(25) - 4(25)	3(15,8) 1(5,3) 1(5,3)	0,622
Solunum Fonksiyon Testleri n1:11, n2:6 FEV1 median (IQR) n:11: FVC median (IQR) n:11 : FEV1/FVC median (IQR) n:11 : FEF25/75 median (IQR) n:11 :	71(65-87) 65(57-78) 108(87-111) 88(66-123)	65,5(51-75) 57 (49-62) 107(101-113) 91(63-105)	0,256 0,98 0,976 0,999

Hasta no	Cinsiyet	Gen	Transkript no	varyant kodlama bölgesi	varyant protein	Genotip
1	E	ARMC4(ODAD2) ARMC4(ODAD2)	NM_018076.5 NM_018076.5	c.2329G>A c.23.14G>C	p.Val777lle p.Val772Leu	Heterezigot heterozigot
2	E	CCDC40	NM_001243342.1	c.3082_*50 del	-	heterozigot
3	K	DNAJB13	NM_153614.4	c.842C>T	p.Pro281Leu	heterozigot
4	E	DNAH8 DNAI2	NM_001371.4 NM_001172810.3	c.12904G>A c.854C>T	p.Asp4302Asn p.Thr285Met	Heterozigot heterozigot
5	K	CCDC40 DNAH8 DNAJB13	NM_001243342.1 NM_001206927.2 NM_153614.3	c.3082_*50del GCACGTGCATGAA CAACACAGGACAC ACA CAGCACGTGCATG AACAACACAGGAC ACACACA c.295G>C c.670C>T	- p.Glu99Gln p.Arg224Cys	Homozigot Heterezigot heterezigot
6*	E	RSPH	NM_001286506.2	c.357C>G	p.His119Gln	heterezigot
7	K	DNAH	NM_001369.2)	c.9209T>C	p.LeuU3070Pro	heterezigot
8	E	DNAAF3 DNAH11 DNAH5	NM_001256714.1 NM_001277115.2 NM_001369.2	c.592G>A c.2491C>G c.181G>C	p.Val198Met p.Gln831Glu p.Glu61gln	Heterezigot Heterezigot heterezigot
9**	E	CCDC40	NM_001243342.1	c.2096_2104delACCA GGACG	p.Asp699_Asp701del)	homozigot
10**	K	CCDC40	NM_001243342.1	c.2096_2104delACCA GGACG	p.Asp699_Asp701del)	homozigot
11	K	DNAH5	NM_001369.2	c.1715T>G	p.Leu572Trp	heterezigot
12	E	DNAH5	NM_001369.2	c.1206T>A	p.Asn4021.ys	homozigot
13	E	DNAH5	NM_001369.2	c.9166A>G	p.Met3056Val	heterezigot

14**	K	GAS8	NM_001481.3	c.490C>T	p.Arg164Trp	heterezigot
15**	E	GAS8	NM_001481.3	c.490C>T	p.Arg164Trp	heterezigot
16*	K	DNAH5	NM_001369.2	c:2259+3A>G	-	heterezigot

*6 VE 16 no’lu hastalarda klinik önemi belirsiz varyantlarla birlikte, heterezigot patojenik varyant eşlik etmektedir

**9-10 ve 13-14 no’lu hastalar kardeştir

KAYNAKLAR

1. Emiralioğlu N, Taşkıran EZ, Koşukcu C, Bilgiç E, Atilla P, Kaya B, et al. Genotype and phenotype evaluation of patients with primary ciliary dyskinesia: first results from Turkey. Pediatric pulmonology. 2020;55(2):383-93.
2. Lucas JS, Davis SD, Omran H, Shoemark A. Primary ciliary dyskinesia in the genomics age. Lancet Respir Med. 2020;8(2):202-16.
3. Lobo J, Zariwala MA, Noone PG, editors. Primary ciliary dyskinesia. Seminars in respiratory and critical care medicine; 2015: Thieme Medical Publishers.
4. Barbato A, Frischer T, Kuehni C, Snijders D, Azevedo I, Baktai G, et al. Primary ciliary dyskinesia: a consensus statement on diagnostic and treatment approaches in children. European Respiratory Journal. 2009;34(6):1264-76.
5. Casey JP, McGettigan PA, Healy F, Hogg C, Reynolds A, Kennedy BN, et al. Unexpected genetic heterogeneity for primary ciliary dyskinesia in the Irish Traveller population. European Journal of Human Genetics. 2015;23(2):210-7.

S-31 Kistik Fibrozisli Çocuklarda Solunum Kas Enduransı ile Egzersiz Kapasitesi Arasındakı İlişkinin İncelenmesi

Kübra Kılıç[1], Naciye Vardar-Yağlı[2], Halime Nayır-Büyükşahin[3], İsmail Güzelkaş[3], Deniz Doğru[3], Melda Sağlam[2], Ebru Çalık-Kütükcü[2], Deniz İnal-İnce[2], Nagehan Emiralioğlu[3], Ebru Yalçın[3], Uğur Özçelik[3], Nural Kiper[3]

1 Hacettepe Üniversitesi, İhsan Doğramacı Çocuk Hastanesi, Çocuk Göğüs Hastalıkları Kliniği, Ankara, Türkiye

2 Hacettepe Üniversitesi, Fizik Tedavi ve Rehabilitasyon Fakültesi, Ankara, Türkiye

3 Hacettepe Üniversitesi, Tıp Fakültesi, Çocuk Göğüs Hastalıkları Bilim Dalı, Ankara, Türkiye

Amaç: Azalmış egzersiz kapasitesi ve KF'li bireylerde genellikle görülmekte ve bu durum hastalık prognozunu olumsuz olarak etkilemektedir. KF'li hastalarda pulmoner hiperinflasyon, artmış hava yolu direnci, malnutrisyon solunum kas kuvvetini etkileyebilmektedir. Solunum kas enduransı, solunum kas fonksiyonunu daha doğru yansıtmaktadır. Bu çalışmanın amacı solunum kas enduransı ile egzersiz kapasitesi arasındaki ilişkiyi değerlendirmektir. Method: Çalışmaya 45 KF'li çocuk (yaş=11.82±2.24 yıl) dahil edildi. Bireylerin egzersiz kapasiteleri 6 dakika yürüme testi ile değerlendirildi. Bireylerin solunum kas enduransları Power Breathe (HaB International Ltd. Southam, İngiltere) cihazı ile değerlendirildi. Solunum kas enduransı testi bireylerin maksimum inspiratuar basınç (MIP) değerinin % 60'ında verilen direnci sürdürebildiği süre (sn) değerlendirilerek yapıldı. Endurans değeri snxcmH2O cinsinden kaydedildi. Sonuçlar: Kistik fibrozisli çocuklar 6 dakika yürüme testi boyunca ortalama 528.28±81.19 metre yürüdüler. KF'li çocukların ortalama endurans değeri 1789.46±1785.48 snxcmH2O idi. 6 dakika yürüme testi ile solunum kas enduransı testi arasında istatistiksel olarak anlamlı bir şekilde pozitif bir ilişki bulunmaktaydı (p=0.013, r=0.368). Tartışma: KF'li bireylerde solunum kas enduransı ile egzersiz kapasitesi arasında anlamlı bir ilişki bulunmaktadır. Solunum kas enduransını arttıracak fizyoterapi ve rehabilitasyon yöntemleri kistik fibrozis rehabilitasyonunda akılda tutulmalıdır.

Anahtar Kelimeler: kistik fibrozis, egzersiz, solunum kasları

S-32 Kistik Fibroziste Akciğer Alıcı Adayı Değerlendirme ve Nakil Tecrübemiz

Muhammet Ali Beyoğlu[1], Mehmet Furkan Şahin[1], Emre Yılmaz[1], Fatmanur Başaran[2], Sinan Türkkan[2], Sanem Eryılmaz Polat[3], Güzin Cinel [3], Alkın Yazıcıoğlu[1], Erdal Yekeler[1]
1 Göğüs Cerrahisi Ve Akciğer Nakli Kliniği, Ankara Şehir Hastanesi
2 Akciğer Nakli Kliniği, Ankara Şehir Hastanesi
3 Çocuk Göğüs Hastalıkları Kliniği, Ankara Şehir Hastanesi

Amaç: Akciğer transplantasyonu seçilmiş son evre akciğer hastalıklarında hayat kalitesini ve sağkalımı belirgin şekilde arttıran radikal bir cerrahi tedavi seçeneğidir. Bu çalışmanın amacı, Tükiye'deki bir akciğer nakli merkezine sevk edilen kistik fibrozis hastalarda listeleme ve akciğer nakli sonuçlarını analiz etmektir. Gereç ve Yöntem: Ocak 2015- Nisan 2022 yılları arasında kistik fibrozise bağlı son dönem akciğer hastalığı nedeniyle akciğer nakli merkezimizde bekleme listesi için hastaneye yatırılarak tetkik edilen 27 hasta retrospektif olarak değerlendirildi. Hastaların başvuru anındaki özellikleri, listeye alınma durumu, sağ kalım ve akciğer nakli sonuçları kaydedildi. Bulgular: Hastaların 14'ü (52%) kadın, 13'ü (48%) erkekti. Ortalama yaş 17.81±7.24, ortalama VKİ 15.5± 2.0 idi. 6 hastada (22%) KF ilişkili diabet mevcuttu. Hastaların 17'si (62.9%) 24 saat, 7'si (25.9%) 12 saat, 1'i (3.7%) 8 saat oksijen tedavisi kullanıyordu. 2 hasta (7.5%) oksijen tedavisi kullanmıyordu. 1 hasta (3.7%) hemoptizi, 2 hasta (7.5%) da pnömotoraks nedeniyle listeleme için sevk edilmişti. 25 hasta (92.6%) akciğer nakli bekleme listesine alındı. 1 hasta (3.7%) erken vaka 1 hasta (3.7%) da düşük VKİ nedeniyle listeye alınmadı. Bekleme süresi ortalama 494.7± 384.2 (min-max: 6-1154) gün idi. Bekleme listesine alınan hastalardan 9'u (33.3%) ile düşük VKİ nedeniyle listeye alınmayan 1 hasta hayatını kaybetti. Akciğer nakli bekleme listesine alınan hastalardan 5'ine (20%) bilateral sıralı akciğer nakli (4 bilateral pulmoner+1 bilateral lober) uygulandı. Akciğer nakli yapılan hastalardan 1'inde KF ilişkili karaciğer tutulumu mevcuttu. Hasta akciğer nakli sonrası erken dönemde hipotansiyon ve hipoperfüzyona bağlı karaciğer yetmezliği nedeniyle hayatını kaybetti. Akciğer nakli uygulanan diğer dört hasta sağlıklı bir şekilde hayatlarına devam etmektedir. Sonuç: Kistik fibrozisli bireyler için yaşam beklentisinin arttığı mevcut dönemde, akciğer hastalığı ciddi morbidite ve mortalitenin birincil nedeni olmaya devam etmektedir. Akciğer nakli sonuçlarını iyileştirmek için kistik fibrozisli hastaların takip edildiği klinikler ile akciğer nakli klinikleri koordineli çalışmalıdır. Kistik fibrozisli hastalarda akciğer naklinden en iyi faydayı sağlamak için transplantasyon merkezine erken dönemde sevk edilmelidir.

Anahtar Kelimeler: Akciğer nakli, Akciğer bekleme listesi, Son dönem akciğer hastalığı.

S-33 Bronkopulmoner Displazide Torasik Bilgisayarlı Tomografi Skorlamasının Değerlendirilmesi: Tek Merkez Deneyimi

Fazılcan Zirek[1], Gizem Özcan[1], Merve Nur Tekin[1], Secahattin Bayav[1], Tuğba Tümer[2], Yasmin Ezgi Köstekçi[3], Emel Okulu[3], Saadet Arslan[3], Suat Fitoz[2], Nazan Çobanoğlu[1]

1. Ankara Üniversitesi Tıp Fakültesi, Çocuk Göğüs Hastalıkları Bilim Dalı, Ankara, Türkiye
2. Ankara Üniversitesi Tıp Fakültesi, Çocuk Radyolojisi Bilim Dalı, Ankara, Türkiye
3. Ankara Üniversitesi Tıp Fakültesi, Neonatoloji Bilim Dalı, Ankara, Türkiye

Giriş:

Bronkopulmoner displazide (BPD) bulunan pulmoner parankimal anormallikler iyi tanımlanmış olup torasik bilgisayarlı tomografi (BT) taramaları ile değerlendirme için çoklu skorlama sistemleri mevcuttur. Bu çalışmada hastaların klinik verileri ile BT şiddet skorları arasındaki ilişkiyi araştırmayı amaçladık.

Gereç ve Yöntem:

Çalışmamızda 2014-2022 yılları arasında kliniğimizde izlenen BPD tanılı çocuk hastaları geriye dönük olarak inceledik. NICHD kriterlerine uygun BPD tanısı alan, doğum sonrası hastanemizin yenidoğan yoğun bakım ünitesinde takip edilen ve izlemde BPD tanısı sonrası herhangi bir nedenle hastanemizde en az bir torasik BT değerlendirmesi yapılan hastalar çalışmaya dahil edil edildi. Konjenital akciğer parankim ve havayolu hastalığı ve/veya majör konjenital kap hastalığı bulunan hastalar çalışmadan dışlandı. BT taramaları, bronş duvar kalınlaşması, bronşektazi, lineer opasiteler, subplevral opasiteler, mozaik atenüasyon ve bül/amfizem varlığına ve bunların altı loblardaki (lingula dahil) yerleşimine göre değerlendirilerek şiddet skorlaması radyolog tarafından yapıldı (hafiften şiddetliye: 0-36 puan). BT şiddet skoru ile hastaların klinik bilgileri arasındaki ilişki incelendi.

Bulgular:

İki yüz otuz bir BPD hastasının 12'si (%5.2) çalışma için uygun bulundu. Hastaların beşi (%41.7) erkekti. Dört hasta (%33.3) çok prematüre bebek, sekiz hasta (%66.7) aşırı prematüre bebekti ve ortalama doğum ağırlığı 876 (±290) gram olarak hesaplandı. İlk BT çekilme ortalama yaşı 8.9 (±8.9) aydı. En sık patolojik BT bulguları bronş kalınlaşması ve mozaik atenüasyon iken (%83,3) bronşektazi sadece bir (%8,3) hastada görüldü. Ortalama BT şiddet skoru 13,8 (±6.7) olarak hesaplandı. Hastaların doğum haftası ve ağırlığı azaldıkça ve BPD ağırlığı arttıkça BT şiddet skorlamasının arttığı görüldü. Eşlik eden patent duktus arteriozusu olan, invaziv mekanik ventilatör desteği alan ve taburculukta solunum desteği ihtiyacı olan hastaların BT skorlaması daha yüksek saptandı.

Sonuç:

Bu çalışma ile toraks BT şiddet skorlaması ile BPD hastalarının klinik ağırlıklarının ilişkili olabileceği gösterildi. BPD şiddetinin klinik sınıflama yerine torasik BT skorlamaları gibi objektif sistemler ile belirlenmesi prognoz tahmini ve gelecekte hastalık yükünü iyileştirmeye yönelik yapılacak çalışmalarda yardımcı olabilir. Bu ilişkinin desteklenebilmesi için daha büyük popülasyonlu randomize kontrollü çalışmalara gerek vardır.

Kaynaklar:

1. Ochiai M, Hikino S, Yabuuchi H, Nakayama H, Sato K, Ohga S, Hara T. A new scoring system for computed tomography of the chest for assessing the clinical status of bronchopulmonary dysplasia. J Pediatr. 2008 Jan;152(1):90-5, 95.e1-3.
2. Aukland SM, Rosendahl K, Owens CM, Fosse KR, Eide GE, Halvorsen T. Neonatal bronchopulmonary dysplasia predicts abnormal pulmonary HRCT scans in long-term survivors of extreme preterm birth. Thorax. 2009 May;64(5):405-10.
3. Tonson la Tour A, Spadola L, Sayegh Y, Combescure C, Pfister R, Argiroffo CB, Rochat I. Chest CT in bronchopulmonary dysplasia: clinical and radiological correlations. Pediatr Pulmonol. 2013 Jul;48(7):693-8.
4. Akcan AB, Oygucu SE, Arslan AG, Özel D, Oygür N. High-Resolution Computed Tomography Scores in Cases of Bronchopulmonary Dysplasia. Biomed Res Int. 2022 Feb 7;2022:5208993.

S-34 Evde Mekanik Ventilasyon Desteği ile Izlenen Çocuk Hastaların Ebeveynlerinin Yaşam Kaliteleri ve Depresyon Düzeyleri ile Sosyal Destek Algıları Arasındaki İlişki

Gizem Özcan[1], Fazılcan Zirek[1], Merve Nur Tekin[1], Secahattin Bayav[1], Berker Duman[2], Nazan Çobanoğlu[1]
1 Çocuk Göğüs Hastalıkları Bilim Dalı, Ankara Üniversitesi Tıp Fakültesi, Ankara, Türkiye
2 Ruh Sağlığı ve Hastalıkları Anabilim Dalı, Ankara Üniversitesi Tıp Fakültesi, Ankara, Türkiye

Giriş: Günümüzde, çocuk yoğun bakım hizmetlerindeki gelişmeler sayesinde evde mekanik ventilatör (EMV) desteği ile izlenen çocuk sayısı giderek artmaktadır. EMV'nin bu çocukların bakımından sorumlu olan kişiler üzerinde önemli sosyal, psikolojik, fiziksel ve finansal sonuçları vardır. Çalışmamızda EMV desteği ile izlenen çocuk hastaların ebeveynlerinin yaşam kaliteleri ve depresyon düzeyleri ile sosyal destek algıları arasındaki ilişkiyi incelemeyi amaçladık.

Gereç-yöntem: Çalışmamızda hastanemiz Çocuk Göğüs Hastalıkları BD Polikliniği'nde takipli EMV desteği ile izlenen çocukların ebeveynlerinden aile sosyodemografik özellikleri formunu, WHOQOL-Bref-TR anketini, Beck Depresyon Envanteri'ni ve Çok Boyutlu Algılanan Sosyal Destek Ölçeği'ni doldurmaları istendi. Ailelerin sosyodemografik özelliklerini belirlemek amacıyla 36 sorudan oluşan bir bilgi formu oluşturdu. Bu formda anne-babanın yaşı, öğrenim ve aktif çalışma durumları, sahip oldukları çocuk sayısı, ailenin ortalama aylık geliri, çocuğa bakım veren kişi/kişiler, günlük bakım süreleri, EMV sonrası bakım veren kişinin iş bırakması, EMV kullanımı başlangıcında/süresince araç-gereç için ek gider varlığı, ek maddi destek varlığı, evde sağlık hizmetlerine ulaşma durumu ile ilgili bilgiler soruldu. Dünya Sağlık Örgütü Yaşam Kalitesi Ölçeği Kısa Formu (WHOQOL-Bref), WHOQOL-100 değerlendirmesinin 26 maddelik bir versiyonudur. Dört boyuttan oluşmuştur. Bu boyutlar: "Bedensel İyilik", "Ruhsal İyilik", "Sosyal İlişkiler" ve "Çevre" boyutlarıdır. Ölçek beşli bir derecelendirmeye (1-5) sahiptir**.** Türkçe validasyonu yapılmış olan ölçeğe ait bir toplam puan hesaplanmamaktadır, puan yükseldikçe yaşam kalitesinin yükseldiğini gösterir. Beck Depresyon Envanteri (BDE); erişkinlerde depresyon riskini, depresif belirtilerin düzeyini ve şiddet değişimini ölçmek için Beck ve arkadaşları tarafından geliştirilmiştir. Ölçeğin Ölçeğin Türkçe geçerlik ve güvenirlik makalesinde kesme puanı 17 olarak bulunmuştur. Bütün yanıtların toplam puanı şu şekilde değerlendirilir: 0-9 puan arası: Minimal depresyon, 10-16 puan arası: Hafif depresyon, 17-29 puan arası: Orta düzey depresyon, 30-63 puan arası: Şiddetli depresyon. Çok Boyutlu Algılanan Sosyal Destek Ölçeği (ÇBASD) ile üç farklı kaynaktan alınan sosyal desteğin yeterliliği öznel olarak değerlendirilmektedir. 12 ifade içeren ölçek aile, arkadaşlar ve özel olmak üzere üç farklı desteği içermektedir. Ayrıca alt boyut puanları toplanarak ölçeğin toplam puanı da belirlenebilir. 1'den 7'ye kadar puanlanan Likert tipi ölçeğin, alt boyutların puanı 4 ile 28 arasında, ölçeğin toplam puanı ise 12 ile 84 arasında değişmektedir. Elde edilen puanın yüksek olması algılanan sosyal desteğin yüksek olduğunu göstermektedir.

Sonuçlar: Çalışmamıza 23 hastanın 35 ebeveyni katıldı. Ebeveynlerin 22'si (% 62,9) anne ve 13'ü (%37,1) baba idi. Ebeveynlerin yaş ortalaması 35,7±6,9 idi, çoğunluğu (n=13, %37,1) üniversite mezunuydu ve %62,9'u çalışmıyordu. Ebeveynlerin %40'ı bir çocuğa sahipti ve %54,3'ünün aylık toplam geliri 5000 TL'nin altındaydı. Tüm sosyodemografik özellikler Tablo 1'de sunulmuştur. Hastaların EMV başlama yaşının ortancası 9 (1-144) ay iken ortanca izlem süresi 28 (7-180) aydı. On beş hasta EMV desteğini gün boyu kullanıyordu. Dokuz hastanın evdeki bakımından sadece anne sorumluydu. Sekiz (%34,7) hastanın ebeveynlerinden birinin

EMV desteği başlandıktan sonra bakım için iş bırakması olmuştu. Katılımcıların tümü EMV desteği başlangıcından itibaren temin ettikleri araç-gereçler ile ilgili ek gider ödemek zorunda kaldıklarını belirtti. On iki (%52,1) hastanın ebeveyni herhangi bir kurumdan düzenli ek gelir/yardım aldığını belirtti, yardım alanların sadece %16,6'sı aldığı yardımı yeterli buldu. Sadece 6 (%20) hastanın ebeveyni evde sağlık hizmetlerinden yararlandığını belirtti. Ebeveyenlerin WHOQOL-Bref-TR, BDE ve ÇBASD ölçek sonuçları Tablo-2'de sunulmuştur. Anne ve babalar arası farklılıklar karşılaştırıldığında hiçbir ölçek puanında istatistiksel anlamlı farklılık bulunmadı (Tablo-3). Ebeveynlerin algılanan sosyal destek düzeyleri ile yaşam kalitesi ölçeğinin tüm alanlarında pozitif yönde orta düzeyde anlamlı bir ilişki saptandı (Bedensel iyilik için r:0,455 p:0,006; ruhsal İyilik için r:0,549 p:0,001; sosyal boyut için r:0,726 p:0,000; çevre boyutu için r:0,442 p:0,008). Ebeveynlerin algılanan sosyal destek düzeyleri ile BDE arasında negatif yönde orta düzeyde (r: 0,557) ve anlamlı (p:0,001) bir ilişki saptandı.

Tartışma: EMV desteği alan bir çocuğun bakımını üstlenmek ebeveynlerin sosyal ve duygusal iyilik hallerini bozabilir. Ebeveynlerin bu durumdan etkilenmesi; algılanan sosyal destek kaynaklarındaki farklılıklara bağlı olarak değişiklik göstermektedir. Çalışmamızda ebeveynlerin algıladıkları sosyal destekleri artıkça yaşam kalitelerinin arttığını, depresyon risklerinin azaldığını objektif ölçekler ile gösterdik. EMV desteği ile izlenen çocukların bakım veren anne ve babaları arasında hiçbir alanda anlamlı fark çıkmaması daha önceki çalışmalar ile uyumluydu. Bunun yansıra çalışmamız, ülkemizde EMV desteği ile yaşayan çocukların aileler için finansal yük oluşturduğunu ve evde bakım hizmetlerinden yararlanma oranın çok düşük olduğunu göstermiş oldu.

Tablo 1. Ebeveynlerin sosyodemografik özellikleri

Yaş ortalaması ±SD	35,7±6,9
Öğrenim durumu, n (%)	1 (2,9)
Okur-yazar	10 (28,6)
İlköğretim	11 (31,4)
Lise	13 (37,1)
Üniversite ve üzeri	
Çalışma durumu, n (%)	22 (62,9)
Çalışmıyor	12 (34,3)
Daimi gelirli tam zamanlı	1 (2,9)
Daimi geliri yok	
Çocuk sayısı, n (%)	14 (40)
1 çocuk	11 (31,4)
2 çocuk	7 (20)
3 çocuk	3 (8,6)
4 çocuk	
Ailenin ortalama aylık geliri, n (%)	19 (54,3)
5000 TL altı	14 (40)
5001-10000 TL arası	2 (5,7)
10000 TL üstü	

Tablo 2- Ebeveynlerin Dünya Sağlık Örgütü Yaşam Kalitesi Ölçeği Kısa Formu (WHOQOL-Bref-TR), anketini, Beck Depresyon Envanteri (BDE) ve Çok Boyutlu Algılanan Sosyal Destek (ÇBASD) Ölçeği'nin sonuçları

WHOQOL-Bref-TR Alt boyutlar	**Ortalama ± SD**
Bedensel iyilik	14,1 ± 3,1
Ruhsal iyilik	14,4 ± 3,5
Sosyal	13,7 ± 3,6
Çevre	13,4 ± 2,5
BDE sonuçları	
BDE toplam puan (ortanca, min-max)	10 (0-51)
Kesme değerine göre depresyon riskinde olan ebeveyn (n,%)	8 (20%)
BDE toplam puana göre depresyon derecelendirmesi (n,%) Minimal depresyon Hafif depresyon Orta depresyon Şiddetli depresyon	 15 (42,9) 12 (34,3) 7 (20) 1 (2,9)
ÇBASD Alt boyutlar	**Ortanca (min-max)**
Aile	27 (7-28)
Arkadaşlar	21 (7-28)
Özel insan	27 (4-28)
Toplam	73 (33-84)

Tablo 3. Ebeveynlerin Dünya Sağlık Örgütü Yaşam Kalitesi Ölçeği Kısa Formu (WHOQOL-Bref-TR), anketini, Beck Depresyon Envanteri (BDE) ve Çok Boyutlu Algılanan Sosyal Destek (ÇBASD) Ölçeği sonuçlarının anne ve babalar arasında karşılaştırmalı sonuçları

Ölçek	**Ebeveyn**	**Ortalama puan**	**p**
WHOQOL-Bref-TR Bedensel iyilik	Anne Baba	14,1 14,1	0,99*
WHOQOL-Bref-TR Ruhsal iyilik	Anne Baba	14,8 13,7	0,37*
WHOQOL-Bref-TR Sosyal iyilik	Anne Baba	13,7 13,7	0,98*
WHOQOL-Bref-TR Çevre iyilik	Anne Baba	13,7 13,0	0,50*
BDE	Anne Baba	11,2 13,3	0,656**
ÇBASD	Anne Baba	64,3 71,6	0,362**

*Student T Testi, **Mann Whitney U Analizi

S-35 Ev Tipi Mekanik Ventilatörde Takip Edilen Trakeostomili Hastalarda Ventilatör İlişkili Pnömoni ile Trakeobronşit Ayrımında C-Reaktif Protein/Albumin Oranının Değerlendirilmesi

Secahattin Bayav[1], Gizem Özcan[1], Fazılcan Zirek[1], Merve Nur Tekin[1], Nazan Çobanoğlu[1]
[1]Ankara Üniversitesi Tıp Fakültesi, Çocuk Göğüs Hastalıkları Bilim Dalı, Ankara

Giriş ve Amaç:

Trakeostomili solunumu ev tipi mekanik ventilatör ile desteklenen hastaların takiplerinde gelişen ventilatör ilişkili pnömoni (VİP) ve trakeobronşit ayrımı zaman zaman güç olmaktadır. Son zamanlarda C-reaktif protein/Albumin oranı (CAR) bir inflamatuar belirteç olarak kullanılmaya başlanmıştır. Çalışmamız, trakeostomili solunumu ev tipi mekanik ventilatör ile desteklenen hastaların takiplerinde gelişen ventilatör ilişkili pnömoni (VİP) ve trakeobronşit durumlarında C-reaktif protein/Albumin oranı (CAR), nötrofil lenfosit oranı (NLR), platelet lenfosit oranı(PLR), ortalama trombosit hacmini (MPV) incelemek ve bu parametreler ile hastalıklar arasındaki ilişkiyi değerlendirmek amacıyla planlanmıştır.

Yöntem:

Retrospektif olarak tasarlanan bu çalışmaya Ankara Üniversitesi Tıp Fakültesi Çocuk Göğüs Hastalıkları Bilim Dalı tarafından trakeostomili ev tipi mekanik ventilatörde takip edilen ve 2018-2022 tarihleri arasındaki müracaatlarında VİP veya trakeobronşit tespit edilen 39 hasta alındı. VİP grubuna 26 hasta ve 33 VİP vakası, trakeobronşit grubuna 19 hasta ve 21 trakeobronşit vakası alındı. Trakeostomili ev tipi mekanik ventilatörle takip edilen bu hastaların 36'sının enfeksiyonsuz dönemlerinden elde edilen veriler kontrol grubu olarak kaydedildi. Başvuru esnasındaki demografik özellikleri ve laboratuvar parametreleri retrospektif olarak değerlendirildi. Tam kan sayımı, CRP ve Albumin değerleri ve oranları kaydedildi.

Bulgular:

Çalışmamızda VİP grubunda 10'u (%38,5) kız, 16'sı (%61,5) erkek toplam 26 hasta, trakeobonşit grubunda 8'i (%42,1) kız, 11'i (%57,9) erkek toplam 19 hasta ve kontrol grubunda 13'ü (%36,1) kız, 23'ü (%63,9) erkek toplam 36 trakeostomili çocuk vardı. VİP, trakeobronşit ve kontrol grubu tanı yaşları sırası ile 59,4±54,1 ay, 67,4±61,4 ay ve 60,8±51,6 ay idi.

Nötrofil, NLR, CRP ve CAR değerlerinde VIP grubunda trakeobronşit grubuna göre istatistiksel olarak anlamlı fark saptandı (sırasıyla p=0,048, p=0,04, p=0,03, p=0,043). VIP grubunda kontrol grubuna göre Nötrofil, NLR, CRP ve CAR değerlerinde istatistiksel olarak anlamlı fark saptandı (sırasıyla p=0,0028, p=0,018, p=0, p=0). C-reaktif protein ve CAR değerleri trakeobronşit grubunda kontrol grubuna göre istatistiksel olarak anlamlı fark saptandı (sırasıyla p=0,002, p=0,001).

Diğer parametrelerde gruplar arası istatistiksel fark bulunmadı.

Tartışma ve Sonuç:

C-reaktif proteinin serum seviyesi enfeksiyon ve/veya inflamasyona yanıt olarak artar ve uyaran ortadan kaldırıldığında dolaşımdaki seviyeleri hızla düşer. Serum albümin seviyeleri inflamatuar durumu temsil etmesine karşın kronik hastalıklardan etkilenir. Serum albümin seviyeleri beslenme yetersizliği ve kronik inflamatuar olaylardan etkilendiğinden tek başına değerlendirilmesi yanlış sonuçlara neden olabilir. Daha yüksek C-reaktif protein seviyeleri ise genellikle akut enfeksiyöz veya enflamatuar bir süreci düşündürürken, düşük albümin daha sık kronik hastalıklarla ve sıklıkla beslenme yetersizliği ile ilişkilidir [1]. Bu nedenle, C-reaktif protein ve albüminin kombinasyonu, bir enflamatuar-beslenme faktörünün değerlendirilmesine

izin verir ve C-reaktif protein/albümin oranı, daha güçlü bir enflamatuar yanıtın göstergesi olabilir [2].

Çalışmamız; inflamasyonda salınan akut faz proteinlerinden biri olan CRP ile negatif akut faz reaktanı olan Albuminin oranlanmasıyla elde edilen CAR'ın ev tipi mekanik ventilatörde takip edilen hastalarda gelişen VİP ile trakeobronşit ayrımında bir belirteç olarak kullanılabileceğini desteklemektedir. Bununla birlikte bu konuda daha geniş çaplı çalışmalara ihtiyaç duyulduğunu düşünmekteyiz.

Kaynaklar:

[1] E. Fairclough, E. Cairns, J. Hamilton, ve C. Kelly, "Evaluation of a modified early warning system for acute medical admissions and comparison with C-reactive protein/albumin ratio as a predictor of patient outcome", *Clin. Med. Lond. Engl.*, c. 9, sy 1, ss. 30-33, Şub. 2009, doi: 10.7861/clinmedicine.9-1-30.

[2] M. H. Kim *vd.*, "The C-Reactive Protein/Albumin Ratio as an Independent Predictor of Mortality in Patients with Severe Sepsis or Septic Shock Treated with Early Goal-Directed Therapy", *PloS One*, c. 10, sy 7, s. e0132109, 2015, doi: 10.1371/journal.pone.0132109.

S-36 Trakeostomi Açılan Yenidoğanların Kısa ve Uzun Dönem Sonuçları: Tek Merkez Deneyimi

Ümit Ayşe Tandırcıoğlu[1], Özge Doğan[2], Rıza Önder Günaydın[3], Şule Yiğit[4], **Hasan Tolga Çelik**[4]
1 Turgut Özal Üniversitesi Malatya Eğitim ve Araştırma Hastanesi Yenidoğan Kliniği
2 Hacettepe Üniversitesi Çocuk Sağlığı Ve Hastalıkları Anabilim Dalı
3 Hacettepe Üniversitesi Kulak Burun Boğaz Hastalıkları Anabilim Dalı
4 Hacettepe Üniversitesi Çocuk Sağlığı Ve Hastalıkları Anabilim Dalı Neonatoloji Bilim Dalı

Amaç: Şiddetli BPD'si olan yenidoğanların ev tipi mekanik ventilatör desteği ile trakeostomi açılarak taburcu edilmesi gerekir. Ayrıca doğuştan hava yolu malformasyonlarında nadir de olsa yenidoğan döneminde trakeostomi açılmaktadır. Uzamış entübasyona bağlı komplikasyonları önlemek için erken trakeostomi uygundur. Yenidoğan yoğun bakım ünitemizde yatan ve trakeostomi uygulanan hastaların trakeostomi açılma ve kapanma süreleri, komplikasyonları ve demografik özelliklerini inceleyerek trakeostomi için uygun zamanı bulmayı amaçladık. Yöntem: Bu retrospektif çalışma, Ocak 2014-2019 tarihleri arasında yenidoğan yoğun bakım ünitesine kabul edilen ve trakeostomi sonrası taburcu edilen bebeklerde yapılmıştır. Hastane verilerinden elde edilen bilgiler kaydedildi. Çalışma ayrıca uluslararası kayıt sistemi clinical trials ağına da NCT04497740 protokol numarası ile kaydedilmiştir. Bulgular: Çalışmaya ortanca 27,5 hafta gestasyonel yaşı ve doğum ağırlığı 885 gr olan 26 yenidoğan alındı. Ortalama trakeostomi açılma zamanı 54 ± 24 gün, postmenstrüel yaş (PMA) 36 ± 3 hafta idi. Trakeostomili yenidoğanlarda ortalama trakeostomi kapanma süresi 387 ± 164 gündü. Erken komplikasyonlardan kazara gelişen dekanülasyon süresi 8 hastada ortalama 11 ± 8 gündü. 2 hastada aspirasyon pnömonisi, 5 hastada subglottik stenoz, 7 hastada suprastromal kollaps, 2 hastada kazara dekanülasyon, 8 hastada trakeokutanöz fistül ve 2 hastada granülasyon dokusu olmak üzere median 90 gün içinde gelişen geç komplikasyonlar olarak bulundu. Sonuç: Herhangi bir nedenden dolayı hastalar, halen yüksek basınç ve yüksek oksijen konsantrasyonunda mekanik ventilatör kullanıyorsa, iki ay içinde trakeostomi yerleştirilmesi düşünülmelidir.

Anahtar Kelimeler: Yenidoğan, neonatal trakeostomi, aşırı düşük prematüre doğum, konjenital hava yolu malformasyonları

S-37 Primer Siliyer Diskinezi Hastalarında Üst Ekstremite Egzersiz Kapasitesi Kas Oksijenizasyonu ve Periferik Kas Kuvvetinin Araştırılması

Şeyma Mutlu[1], Meral Boşnak Güçlü[2], Tuğba Şişmanlar Eyüboğlu[3], Ayşe Tana Aslan[3]
1 Başkent Üniversitesi, Sağlık Bilimleri Fakültesi, Fizyoterapi ve Rehabilitasyon Bölümü, Ankara, Türkiye
2 Gazi Üniversitesi, Sağlık Bilimleri Fakültesi, Fizyoterapi Ve Rehabilitasyon Bölümü, Ankara, Türkiye
3 Gazi Üniversitesi, Tıp Fakültesi, Çocuk Göğüs Hastalıkları Bilim Dalı, Ankara, Türkiye

Giriş ve Amaç: Primer Siliyer Diskinezi (PSD) hastalarında pulmoner ve ekstrapulmoner etkilenimler görülmektedir. Bu etkilenimler istirahatte ve egzersiz sırasında oksijen iletimi ve tüketimini azaltabilir. Yapılan çalışmalarda PSD hastalarında alt ekstremite kas kuvveti ve egzersiz kapasitesinin azaldığı gösterilmiştir. Üst ekstremite kaslarının zayıflaması sebebiyle üst ekstremite egzersiz kapasitesinin etkilenmesi beklenir fakat araştırılmamıştır. Çalışmamızın amacı PSD hastalarının üst ekstremite egzersiz kapasitesi ve kas kuvveti ve istirahat ve egzersiz sırasındaki kas oksijenizasyonu değerlendirmek ve sağlıklı bireyler ile karşılaştırmaktı. Yöntem: 6-18 yaş arası PSD hastaları ve aynı yaş grubunda sağlıklı çocuklar dahil edildi. Çocukların solunum fonksiyonları spirometre, üst ekstremite egzersiz kapasitesi 6 dakika Pegboard ve Ring testi (6-PBRT), deltoid kas kuvveti dinamometre, deltoid kas oksijenizasyonu (SmO2istirahat (%), SmO2min (%), SmO2max (%), ΔSmO2 (%), SmO2ort-min (%), SmO2ort-max (%), ΔSmO2ort (%), SmO2top (%), SmO2top-ort (%)) ve total hemoglobin seviyesi (THbistirahat (g/dl), THbmin (g/dl), Thbmax (g/dl), ΔTHb (g/dl), Thbtop (g/dl)) yakın kızılötesi spektroskopi cihazı (Moxy® monitör) ile istirahatte, 6-PBRT sırasında ve sonrası birinci dakika toparlanma sırasında değerlendirildi. Bulgular: 21 PSD hastası (13,14±2,83 yıl, 13 E/8 K, FEV1%=85,33±12,42) 17 sağlıklı çocuk (13 (9-15) yıl, 11 E/6 K, FEV1%=103,06±16,62) dahil edildi. PSD hastalarının FEV1(%) (p= 0,001), PEF(%) (p= 0,018), FEF%25-75(L) (p= 0,015), FEF%25-75(%) (p<0,001), FEV1/FVC (p= 0,001), %deltoid kas kuvveti (p= 0,006) ve SmO2istirahat (p= 0,013) sağlıklı çocuklardan istatistiksel anlamlı olarak daha düşüktü (p<0,05). 6-PBRT toplam halka sayısı (p= 0,932), SmO2min (%) (p= 0,918), SmO2max (%) (p= 0,864), ΔSmO2 (%) (p= 0,965), SmO2ort-min(%) (p= 0,531), SmO2ort-max (%)(p= 0,760), ΔSmO2ort (%) (p= 0,918), SmO2top (%) (p= 0,789), SmO2top-ort(%) (p= 0,805), THbistirahat (g/dl) (p=0,799), THbmin (g/dl) (p= 0,753), Thbmax (g/dl) (p=0,421), ΔTHb (g/dl) (p= 0,747), Thbtop (g/dl) (p= 0,443) değerleri hasta ve sağlıklı çocuklarda benzerdi. Tartışma ve Sonuç: Primer siliyer diskinezi hastalarının akciğer fonksiyonları daha düşük ve üst ekstremite kas kuvveti azalmış saptandı. Bu çalışmada PSD hastalarında ilk defa üst ekstremite submaksimal egzersiz kapasitesi, istirahat ve aktivite sırasında kas oksijenizasyonu ve total hemoglobin seviyesi korunduğu gösterildi. Hastalara pulmoner rehabilitasyon kapsamında kas kuvveti eğitimi verilmeli. Kronik akciğer hastalığının ileri dönem olası etkileri için bu ölçümler belli aralıklarla tekrarlanmalıdır.

Anahtar Kelimeler: primer siliyer diskinezi, 6 dakika Pegboard ve Ring test, kas oksijenizasyonu, kas kuvveti

S-38 Ter Testi Sonuçları Ara Değer Saptanan Çocuk Olguların Demografik ve Klinik Özelliklerinin Değerlendirilmesi

Suzan Yılmaz Durmuş, Abdurrahman Erdem Başaran, Tuğba Kazlı, Ayşen Başaran, Ayşen Bingöl

Akdeniz Üniversitesi Tıp Fakültesi, Çocuk Göğüs Hastalıkları Bilim Dalı, Antalya

Giriş ve Amaç:

Çalışmamızda ulusal kistik fibrozis yenidoğan tarama programı (KFYTP) sonucunda merkezimize yönlendirilen veya polikliniğimizde kistik fibrozis (KF) şüphesiyle istenilen ter testi sonucu ara değer (terde Cl: 30-59 mmol/L) saptanan olguların demografik ve klinik özelliklerini değerlendirmeyi amaçladık.

Yöntem

Ocak 2013-Şubat 2022 tarihleri arasında Akdeniz Üniversitesi Çocuk Göğüs Hastalıkları Polikliniği'nde kistik fibrozis şüphesiyle veya KFYTP'da immunoreaktif tripsinojen (IRT) yüksekliği saptanması sonucunda yönlendirilen bebeklerde yapılan ter testi Cl^- değeri 30-59 mmol/L (ara değer) olarak sonuçlanan hastaları çalışmaya dahil ettik. Hastaların demografik özelliklerini, tanılarını, antropometrik ölçümlerini, klinik bulgularını, mikrobiyoloji ve ileri görüntüleme sonuçlarını ve takip sürelerini inceledik.

Bulgular

Ocak 2013-Şubat 2022 tarihleri arasında ter testi sonucu ara değer (30-59 mmol/L) saptanan 70 olgumuz mevcuttu. Olguların 42'si (%60) erkek, 28'i (%40) kızdı. Ortalama başvuru yaşı 4.77 ±5,6 (0.08-17) yıldı. Takip süresi ortalaması 1.76 ±2,22 (0.08-13) yıldı. 22 (%31) olgu iki yıldan uzun süredir takip edilmekteydi. İlk muayenedeki solunumsal şikayetleri tekrarlayan bronşiolit, hırıltılı solunum ve kronik öksürük oluşturmaktaydı.

70 olgunun 57'sinin (%81) KFTR (kistik fibrozis transmembran regülatör) genetik analizi vardı ve 23 (%32) olguda KFTR mutasyonu mevcuttu. 9 (%13) olguya ise her iki allelde de kistik fibrozise neden olan mutasyon saptanarak kistik fibrozis tanısı konuldu. Ayrıca 6 (%9) olguya CRMS, 7 (%10) olguya KF taşıyıcısı ve 4 (%6) olguya CFTR-RD tanısı konuldu. Balgam kültürlerinde; 5 (%7) olguda Staphylococcus aureus, 3(%4) olguda Pseudomonas aeruginosa, 2 (%3) olguda Haemophilus influenzae ve 1(%1) olguda Enterobacter üremesi saptandı. 6 (%9) olguda bronşiektazi saptanırken 5 (%7) olguda ekzokrin pankreas yetmezliği mevcuttu.

Ter testi sonucu ara değer saptanan 70 olgunun 23 (%32)'ü KFYTP pozitif saptanması nedeniyle tarafımıza yönlendirilmişti. Bu olgulardan 2'si (%8) KF ve 6'sı (%26) CRMS tanısıyla izlenmektedir.

Tartışma ve Sonuç

KF'deki genotip ve fenotip arasındaki ilişkilere odaklanan çok sayıda çalışma bulunmaktadır.

Bu çalışmalar, hafif akciğer hastalığı olanlar, normal ter klorür değerlerine sahip olanlar ve ter testi ara değer olanlar dahil olmak üzere yeni hasta gruplarının tanımlanmasına yol açmıştır.

Desmarquest ve ark. yaptığı bir çalışmada genel popülasyonda rapor edilen verilerle karşılaştırıldığında, sınırda ter klorür testi sonuçları olan hastalarda CFTR gen mutasyonlarının daha sık görüldüğü raporlanmış (1).

D1152H ve R117H-7T/R117C-7T gibi bazı mutasyonların negatif veya sınırda ter klorür değeri ile ilişkili olduğu bilinmektedir (2).

Bizim çalışmamızda da 12(%17) hastanın genetik sonuçlarında bu varyantlar saptanmıştı.

ABD'de KF ulusal kayıt sistemine 2010 ve 2012 yılları arasında KGYTP ile 1983 bebek kaydedilmiş ve 1540 ve 309 bebek sırasıyla KF ve KFTR ilişkili metabolik sendrom (CRMS) olarak sınıflandırılmış. (Oran= 5.0:1.0). Dikkat çekici bir şekilde, CRMS'li bebeklerin %40,8'i kayıtlara KF tanısı ile girilmiş.

Aynı çalışmada CRMS'li bebeklerin %11'inde yaşamın ilk yılında pozitif Pseudomonas aeruginosa solunum yolu kültürü saptanmış (3).

Bizim çalışmamızda ter testi ara değer saptanan 23 (%32) hasta KFYTP ile yönlendirilmiş olup 2'si (%8) KF ve 6'sı (%26) KFTR ilişkili metabolik sendrom tanısıyla izlenmekte ve 3(%4) olguda yaşamın ilk yılında balgam kültüründe Pseudomonas aeruginosa üremesi saptanmıştır.

Sonuç

Ter testi ara değer olan olgularda kistik fibrozis düşündüren semptomlar olabilmesine karşın KFTR mutasyonunun her iki allelde saptanamadığı durumlarda kesin tanı konulamamaktadır.

Bu olgularda detaylı pulmoner ve gastrointestinal incelemelerin yanı sıra düzenli poliklinik takibi gereksinimi mevcuttur.

KAYNAKLAR

1. Desmarquest P, Feldmann D, Tamalat A, Boule M, Fauroux B, et al. Genotype analysis and phenotypic manifestations of children with intermediate sweat chloride test results. Chest 2000 Dec;118(6):1591-7
2. Seia M, Costantino L, Paracchini V, Porcaro L, Capasso P, et al. Borderline sweat test: utility and limits of genetic analysis for the diagnosis of cystic fibrosis. Clin Biochem 2009;42: 611-6.
3. Clement L.,Aliza, K, Kristofer P, et al, Outcomes of Infants With Indeterminate Diagnosis Detected by Cystic Fibrosis Newborn Screening. Pediatrics (2015) 135 (6): e1386–e1392